

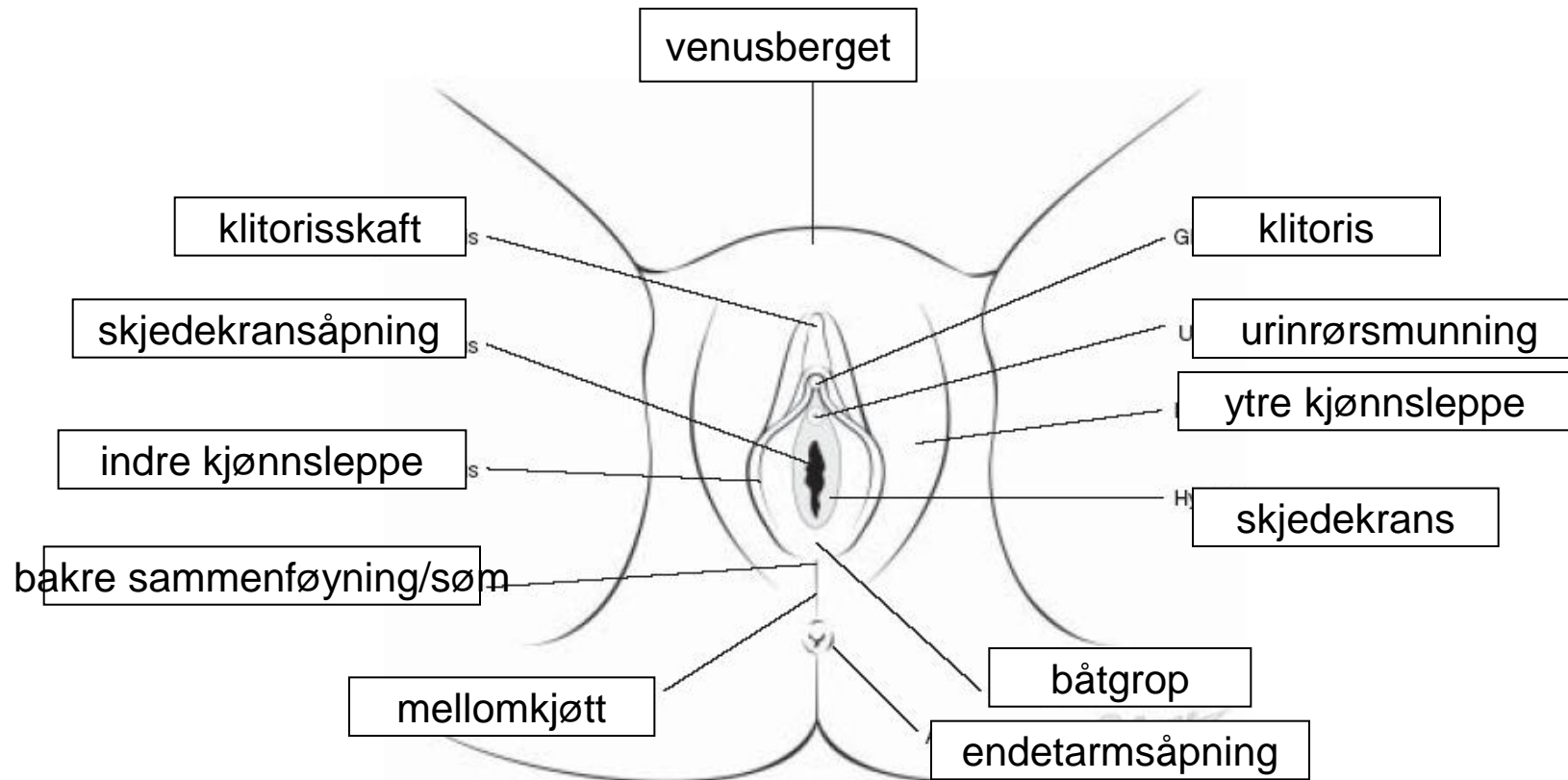


Metode for beskrivelse, klassifisering og tolking av funn ved kjønnsorgan

- Alice Moræus
- Gynekolog
- Overgrepsmottaket i Østfold

- 
- Basics
 - Normalfunn -beskrivelse og vurdering
 - Ytre kjønnsorgan
 - Skjede og livmørtapp
 - Skader – litt teori først, så eksempler
 - Beskrivelse
 - Vurdering etter 3-trinnsmodell
 - Diff.diagnoser
 - Skade hos mann
- 

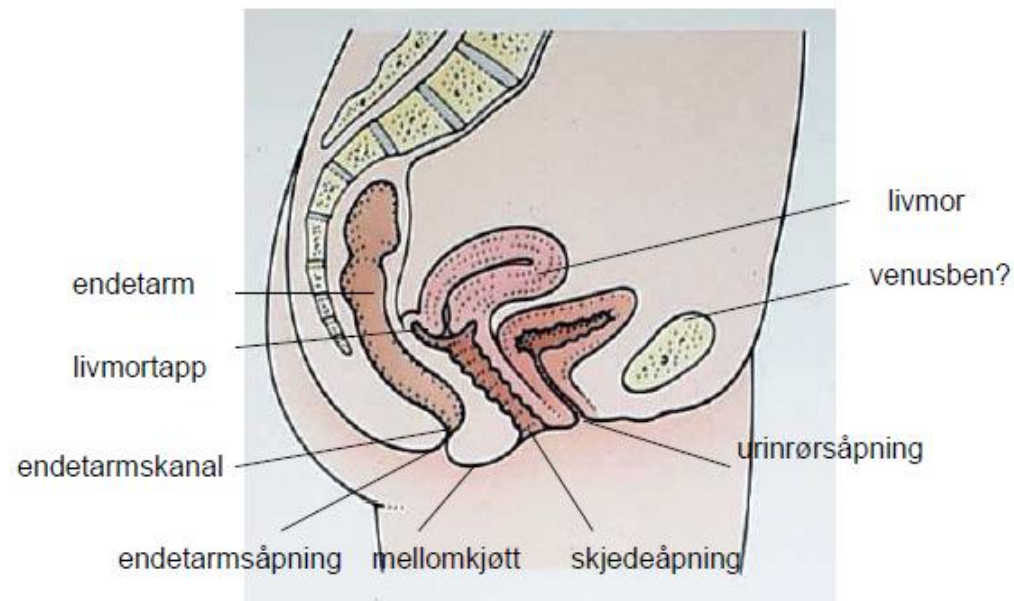
Underliv kvinne normalanatomi



Tips og triks vedr. GU

- Høyde+ tilt på GU-benk
- LYS!!!
- Forskjellige spekler
- Bruk av spekel

Kvinnelig underliv i sideplan

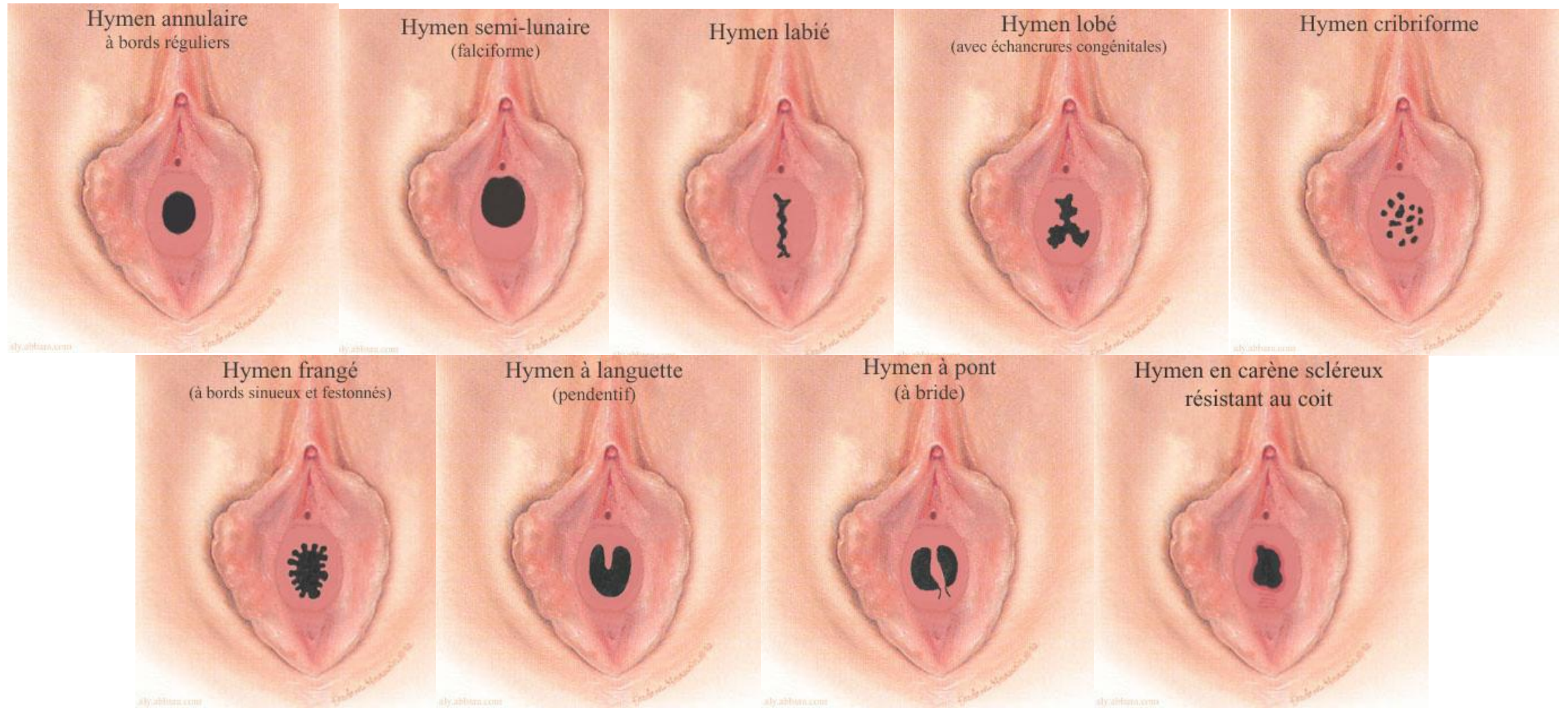




Normalfunn
kvinne



Normalfunn



Normalbeskrivelse ytre kjønnsorgan kvinne

Beskrivelse:

Behåring, ytre og indre kjønnslepper, skjedeinngang og skjedekrans er inspisert i hele omkretsen. Det er ingen tegn til skade, infeksjon eller annen sykdom.

Vurdering:

Normalfunn hos kvinne i fruktbar alder

Normalbeskrivelse ytre kjønnsorgan kvinne

Beskrivelse:

Barbert/ikke barbert/ettervekst.

Underlivet inspiseres systematisk: Man starter med å inspisere de ytre kjønnsleppene. Man trekker de ytre kjønnsleppene mot siden og får da god oversikt over de indre kjønnsleppene, klitoris og området rundt urinrørsåpningen. Ved drag i vevet omkring skjedeinngangen utover og nedover får man innsyn over skjedeinngangen, skjedekransen, båtgroppen og mellomkjøttet.

Det ses ingen tegn til underhudsblødning, rifter eller annen skade i ytre kjønnsorganer. Det er ingen tegn til infeksjon eller annen sykdom. Det ses intet blod.

Skjedekransen identifiseres i hele sin utstrekning ved hjelp av vattpinne. ...spesifikk beskrivelse...

Vurdering:

Normalfunn hos kvinne i fertil alder. Mangel på synlig skade utelukker ikke at overgrep har funnet sted slik pasienten beskriver/mistenker

Normalfunn

- **Beskrivelse:**
- Fyldig, rosa skjedekrans i hele omkretsen
- enkelte kløfter som ikke når ut til basis av skjedekransen
- **Vurdering:**
- Normalfunn hos kvinne i fertil alder, ingen tegn til skade

Normalfunn

- **Beskrivelse:**
- I skjedekransen kl. 5: Tilhelet, gjennomgående kløft
- Forøvrig fyldig, blekrosa skjedekrans uten tegn til fersk skade
- **Vurdering:** Kløften vurderes å være gammel og uten relasjon til den aktuelle hendelsen

Normalfunn

- **Beskrivelse:**

- Skjedekransen er fylldig og rosa.
- Kl 11-12 ses en bred kløft av ca. 3-4 mm bredde helt ut til basis av skjedekransen.
- Ingen tegn til aktuell skade eller sykdom.
- En liten mengde jevn, gulhvit væske er synlig i skjedeåpningen og på utsiden av skjedekransen.

- **Vurdering:**

- Kløften kl 11-12 oppfattes som en normal, anatomisk variant eller eventuelt en gammel, tilhelet kløft. Væsken har utseende som normal utflod og/eller sæd, dette kan ikke bedømmes nærmere ved kun inspeksjon

Normalfunn

- **Beskrivelse**
- Fyldig, rosa skjedekrans som omkranser skjedeåpningen
- Skjedeåpningen ikke er synlig
- US med vattpinne: Fyldige, normale vevsknopper
- Det er ingen tegn til skade eller sykdom.
- **Vurdering:**
- Normalfunn hos kvinne i fruktbar alder

Normalfunn

- Synlig vene, ikke bloduttredelse

Normalbeskrivelse skjede og livmorhals

- HUD vs SLIMHINNE
- OBS: I underlivet utvendig er det HUD, normalhud på ytre kjønnslepper, spesialhud uten hårsekker på indre kjønnslepper og i skjedeinngangen
- I skjeden f.o.m skjedekransen er det SLIMHINNE

Normalbeskrivelse skjede og livmorhals

Inspiserer slimhinnene i skjedeveggene, livmortapp og ytre mormunn.

Det er ingen tegn til skade, blødning, infeksjon eller fremmedlegeme i skjeden.

Vurdering:

Normalfunn hos kvinne i fruktbar alder.

Normalbeskrivelse skjede og livmorhals

Eksempel på normal-beskrivelse og -vurdering:

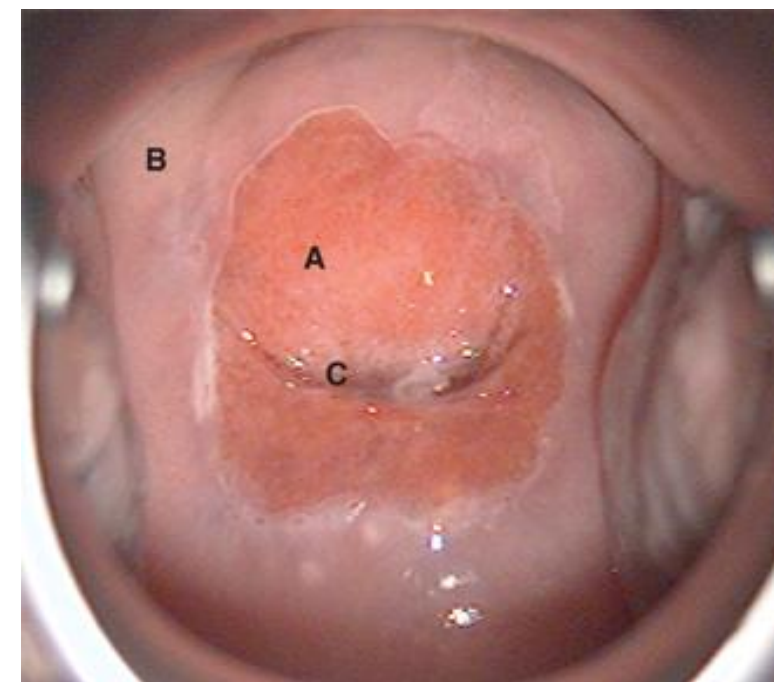
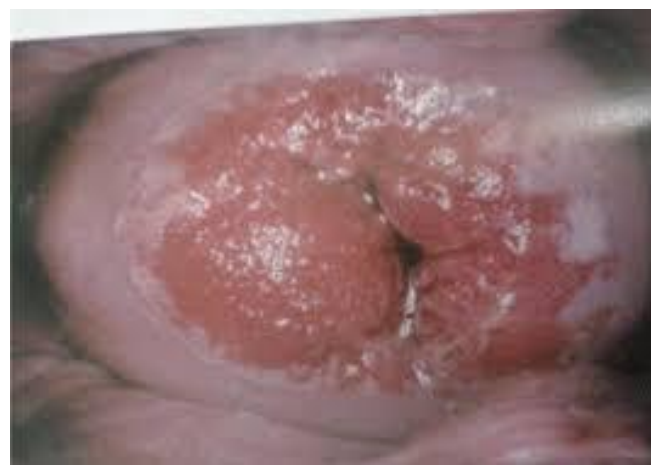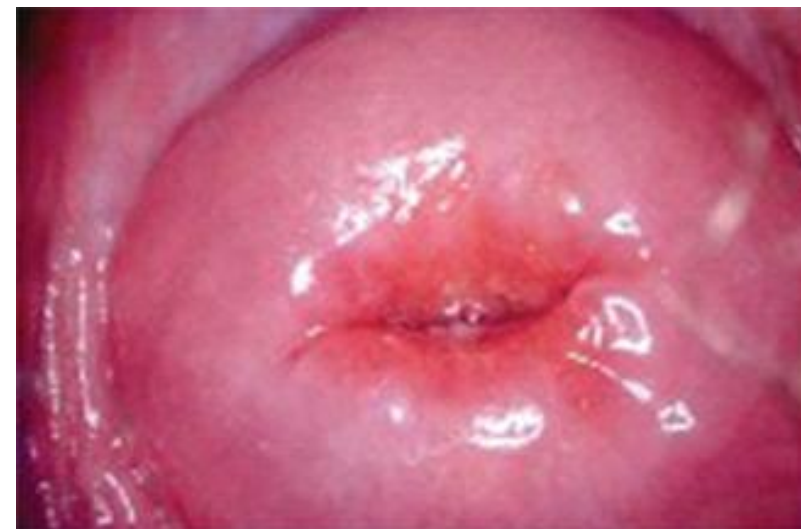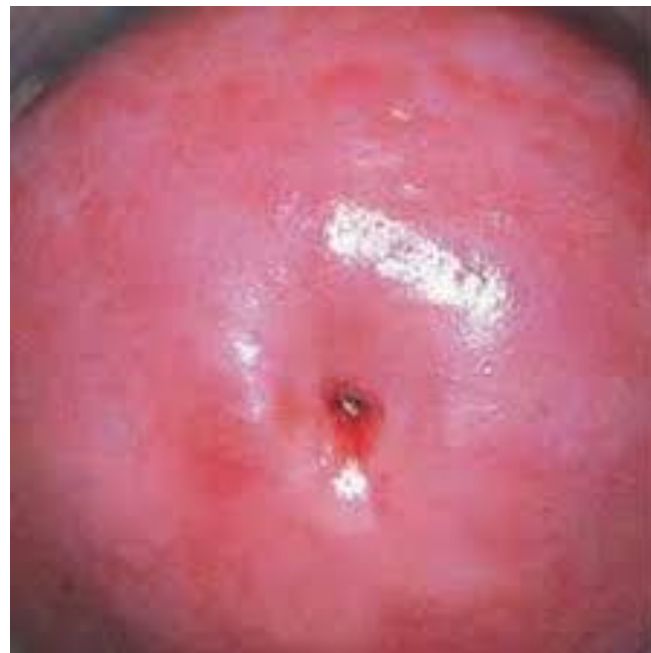Slimhinnene i skjeden er rosa. Livmortappen er glatt, litt blekere enn skjedeslimhinnene og med synlig overgangssone omkring ytre mormunn. Innerst i skjeden er det en liten mengde gulhvit, jevn væske og litt normalt slim i livmorhalskanalen.

Det er ingen tegn til skade, blødning, infeksjon eller fremmedlegeme i skjeden.

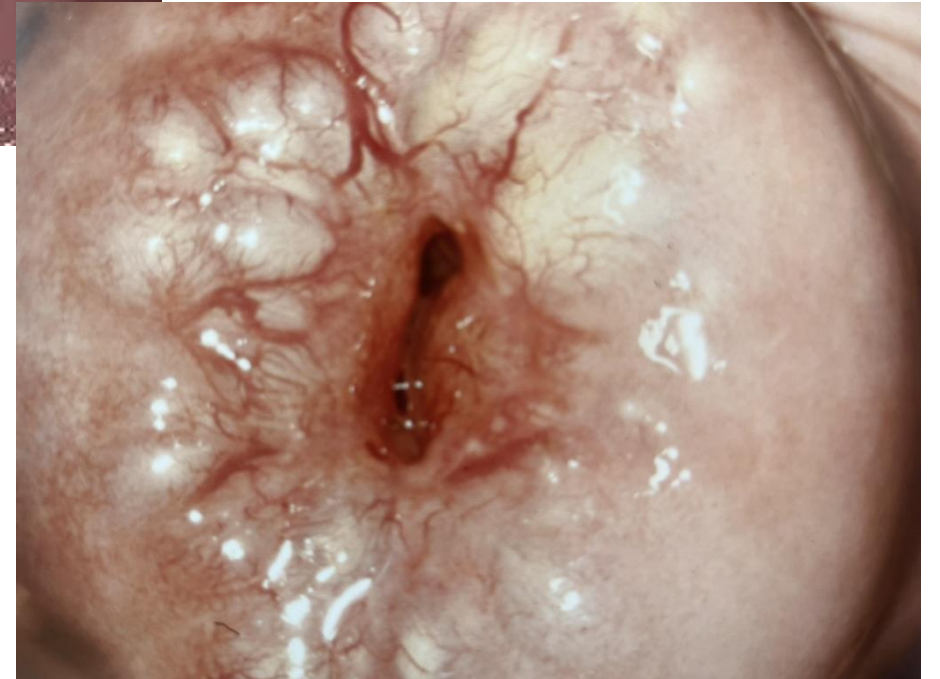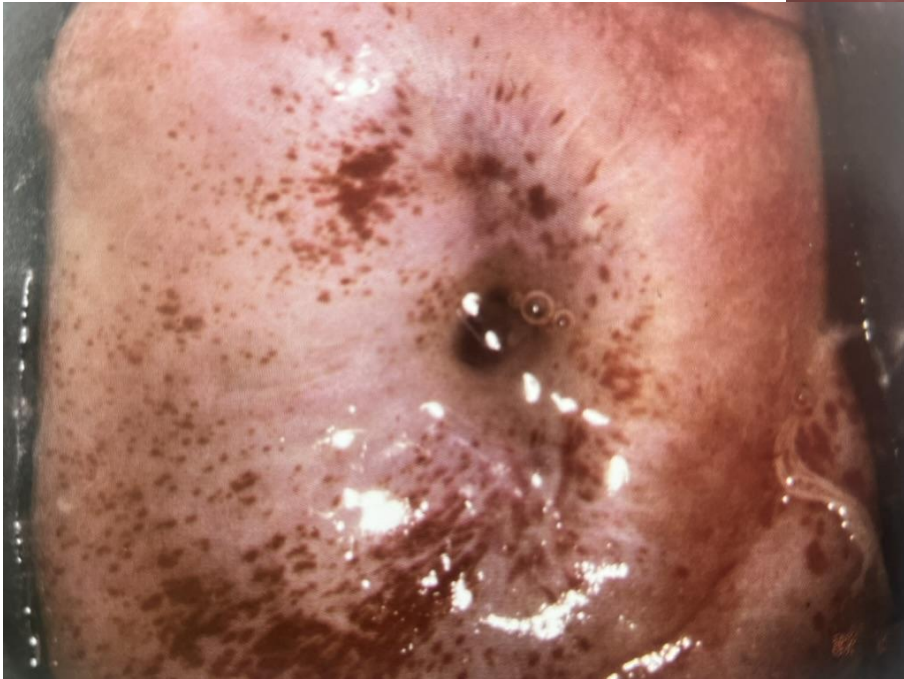
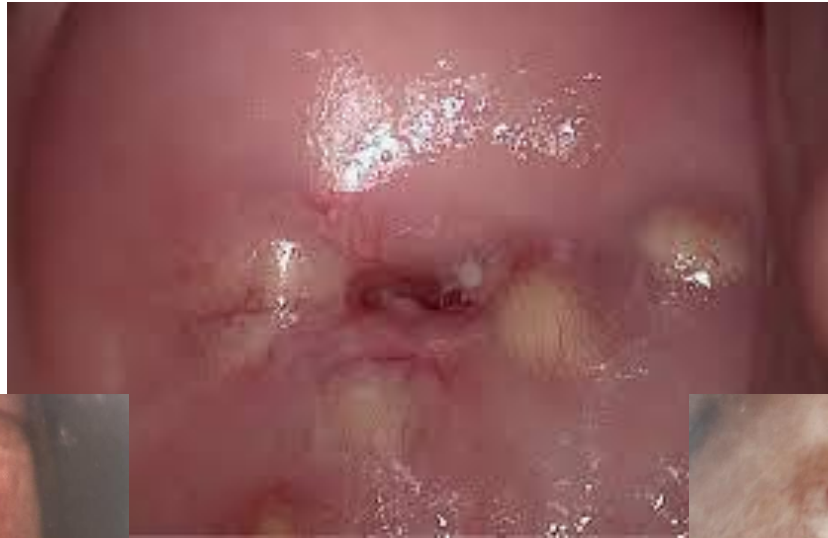Vurdering:

Normalfunn hos kvinne i fruktbar alder. Mangel på synlig skade utelukker ikke at det angitte overgrepet har funnet sted slik pasienten beskriver/mistenker.

Normal livmortapp



Normal livmortaapp



Status etter total hysterektomi

Cystocele + rectocele

Funn av skader

Funn av skader eller sykdom

1. Beskrivelse.
2. Klassifisering og tolking av funn etter 3-trinnsmodell

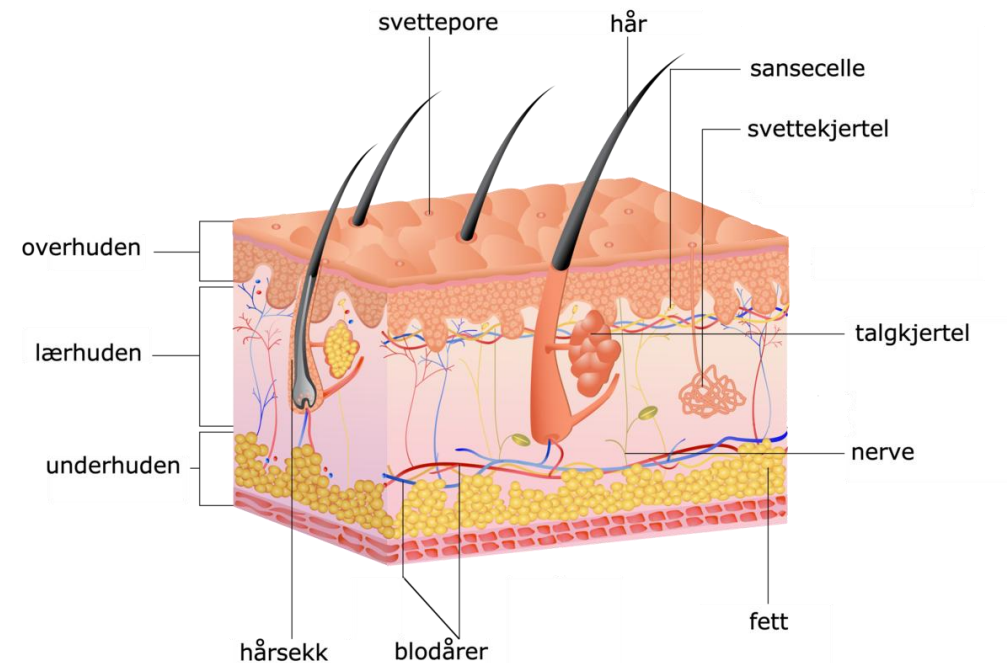
Beskrivelse av skade

- **Beskrivelse av skade bør alltid inneholde:**
- **Lokalisasjon** (overarm, lår... høyre, venstre... strekkside, bøyeside, tommelside, lillefingerside...)
- **Størrelse** (i to plan, mål og bruk linjal ved fotografering)
- **Form** (rund, oval, trekantet, stripeformet, punktformet, uregelmessig...)
- **Retning** hvis avlang skade (tverrstilt, langstilt, skråstilt, radiært (utgående fra sentrum, f.eks. ved skade omkring skjedekrans eller anus))
- **Avgrensning** (velavgrenset/diffus, skarpe kanter, avbleket mot kantene..)
- **Farge og utseende** (rød/gulgrønn/ blågrå, jevn, flammete, spettete...tørr, fuktig, blodig, væskende, skorpebelagt, matt, glinsende..)
- **Nivå** (hevelse synlig eller ved palpasjon, opphøyet, flat, innsunket..)
- **Intakt eller skadet hud**

Beskrivelse av skade

- **Intakt eller skadet hud**

- Hvis intakt hud
 - **Avblekbar ved trykk** (for å skille mellom underhudsblødning og hyperemi)
 - **Ømhet** (spontant/ved berøring)
- Hvis skadet hud:
 - **Oppflosset hornlag/ overfladisk skade i overhuden/dypere skade** ned i lærhud eller i underhuden (forårsaker blødning)
 - **Sårkanter og sårgrunn/dybde** (skarp, rett, ujevn, væskende, hinnebelagt, skorpebelagt, blødende..)



Vurdering etter 3-trinnsmodellen

- **A: Klassifisering – *hva slags skade?***
- **B: Skademekanisme – *hvordan oppsto skaden?***
- **C: Vurdering opp mot omstendighetene – *Passer det med opplysningene vi har?***

Vurdering etter 3-trinnsmodellen

- **A: Klassifisering**
 - Underhudsblødning, punktblødning, økt blodgjennomstrømming, hudavskrapning, bristning, rift, risp... skrubbsår, skjæresår, stikksår, kloremerke, brannsåre.. Infeksjon? Sykdom/eksem?
- **B: Skademekanisme**
 - Stump vold
 - Trykk, støt, slag, omsnøring, undertrykk, skrap, friksjon, gnidning
 - Strekk/uttøyning
 - Rift, bristning, knusning
 - Skarp vold
 - Kutt eller stikk av skjærende gjenstand (kniv, saks, glass..): Risp, skjæresår, stikksår, huggsår
 - Termisk vold
 - Forbrenning/brannsåre, skålding, forfrysning
- **C: Vurdering opp mot omstendighetene**

Datering av skader

- Vanskelig, ta forbehold!
- Underhudsblødninger
 - Gulfarge: Tidligst etter 18-24 timer.
 - Ingen gulfarge: Betyr IKKE at skaden er yngre enn 18-24 timer!
 - Usikre tegn:
 - Ferske underhudsblødninger er oftere spottete, skarpt avgrensede
 - Kan være usynlige i akutfasen og først bli synlige etter 1-2 døgn=> Be pas. komme tilbake
 - Skader gror raskt i underlivet, ofte forsvunnet etter 2-3 døgn
- Punktblødninger (petekkier): Kan være synlige i opptil 2-3 døgn
- Andre typisk ferske merker:
 - Diskret rødme som er avblekbar.
 - Lett oppflossing av hudlaget

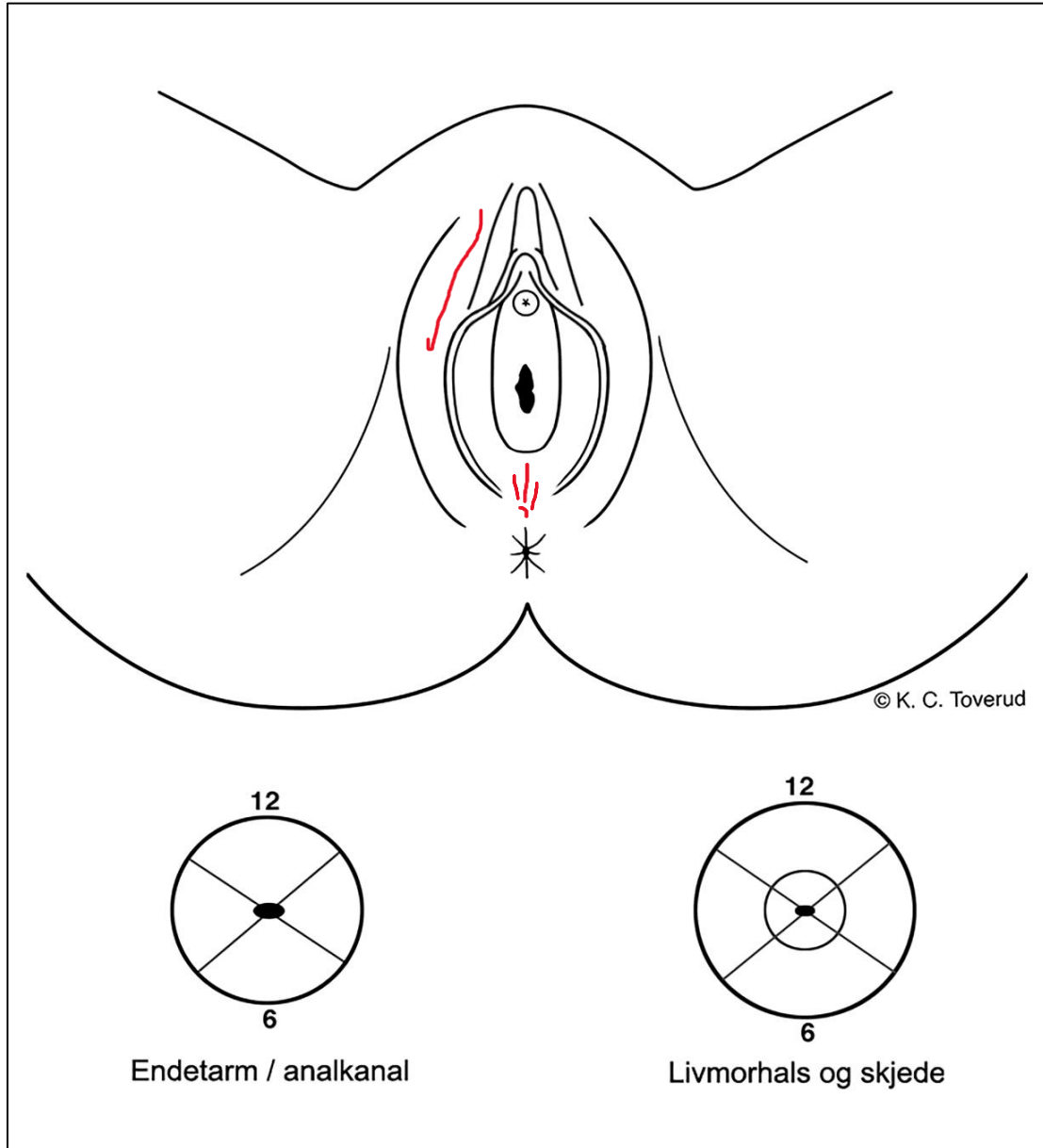
- Frivillig vs ufrivillig seksuell kontakt – vanskelig/umulig å skille ut i fra fysiske skader

Funn i underliv

Eksempel 1

Omstendigheter

- 18 år gammel kvinne
- Inviterte en mannlig bekjent hjem for å se på TV. Drakk en drink med vodka som den bekjente blandet til henne, sovnet deretter
- Våknet med buksen trukket ned. Husker ingenting.
- Tox-prøver viste funn av narkotiske stoffer
- Undersøkt 2 timer etter at hun våknet



Beskrivelse

- Innsiden av høyre ytre kjønnsleppe: Hudskade 30x2mm i kjønnsleppenes lengderetning. Stripeformet, uregelmessige sårkanter. Fuktig, glinsende overflate, ingen blødning. Sår dybde ca. 1mm
- I bakre sammenføyning: Flere overfladiske, radiære hudskader i område ca. 1x1cm. Hver av skadene er opptil 1 cm lange og 1 mm brede med uregelmessig sårkant og fuktig, glinsende overflate. Sår dybde <1mm. Ingen blødning.

Vurdering: Klassifisering og skademekanisme (trinn A+B)

- Rifter i huden forenlig med stump traume som f.eks overtøyning, skrap, gnidning, trykk.

Vurdering opp mot omstendigheter (trinn C)

- Riftene kan ha tilkommet ved seksuell aktivitet som penetrasjon eller andre seksuelle handlinger som forårsaker strekk og evt. trykk eller skrap mot huden slik pasienten frykter.
- Annen årsak kan ikke utelukkes
- Det er ut i fra skadebildet ikke mulig å avgjøre om eventuelle seksuelle handlinger har vært frivillige eller ufrivillige.
- Soppinfeksjoner og eksemlidelser som f.eks lichen sclerosus kan også medføre rifter i underlivet. Det er imidlertid ingen funn eller opplysninger som tyder på slik årsak
- Aldersvurdering av skadene medfører usikkerhet, men skadene oppfattes som ferske og de mangler typiske tegn til kronisk tilbakevendende rifter. De kan ha oppstått på tidspunktet for mistenkt hendelse, men kan også være noe eldre eller yngre

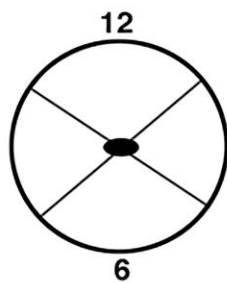
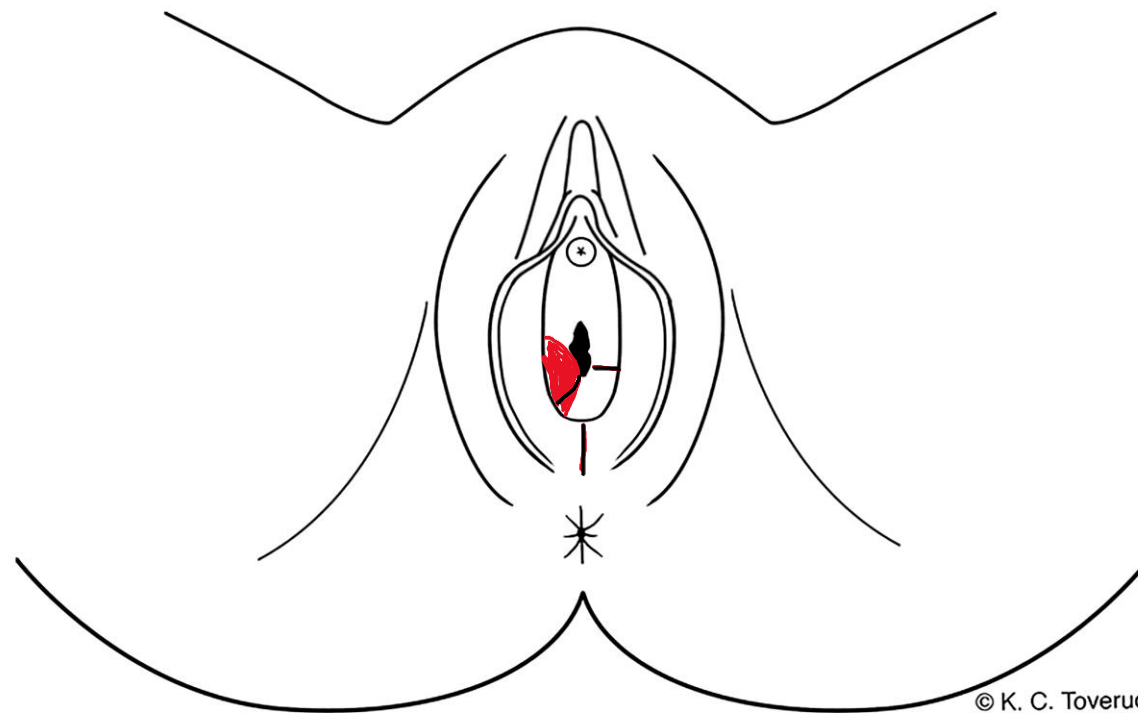
Funn i underliv

Eksempel 2

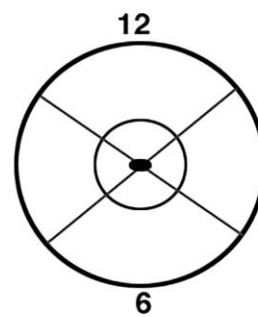
Omstendigheter

- 12 år gammel jente
- Menarche for 1 år siden
- Ikke tidligere seksuelt aktiv
- En eldre gutt holdt hendene hennes over hodet hennes og penetrerte vagina med fingre og penis minst 4 ganger
- Undersøkt 4 dager etter hendelsen

3 uker senere




Endetarm / analkanal



Livmorhals og skjede

Beskrivelse

- I bakre sammenføring:
Radiær hudskade på ca 1x10mm som har fuktig overflate og rød sårgrunn, dels dekket med gulhvitt belegg. Dybde <1mm
- I skjedekransen:
Rød misfarging kl 6-10, avblekes ikke ved trykk. Kl 3 ses en smal kløft som er dekket av gul-hvitt belegg omgitt av rødlig rand. Kløften når helt ut til basis av skjedekransen. Kl 7 ses også en gjennomgående kløft.
- Ikke tegn til sykdom eller infeksjon



Vurdering: Klassifisering og skademekanisme (trinn A+B)

- Bloduttredelse og rifter i skjedekransen og rift i bakre sammenføyning forenlig med stumpt traume som overtøyning i vevet, støt og /eller gnidning.

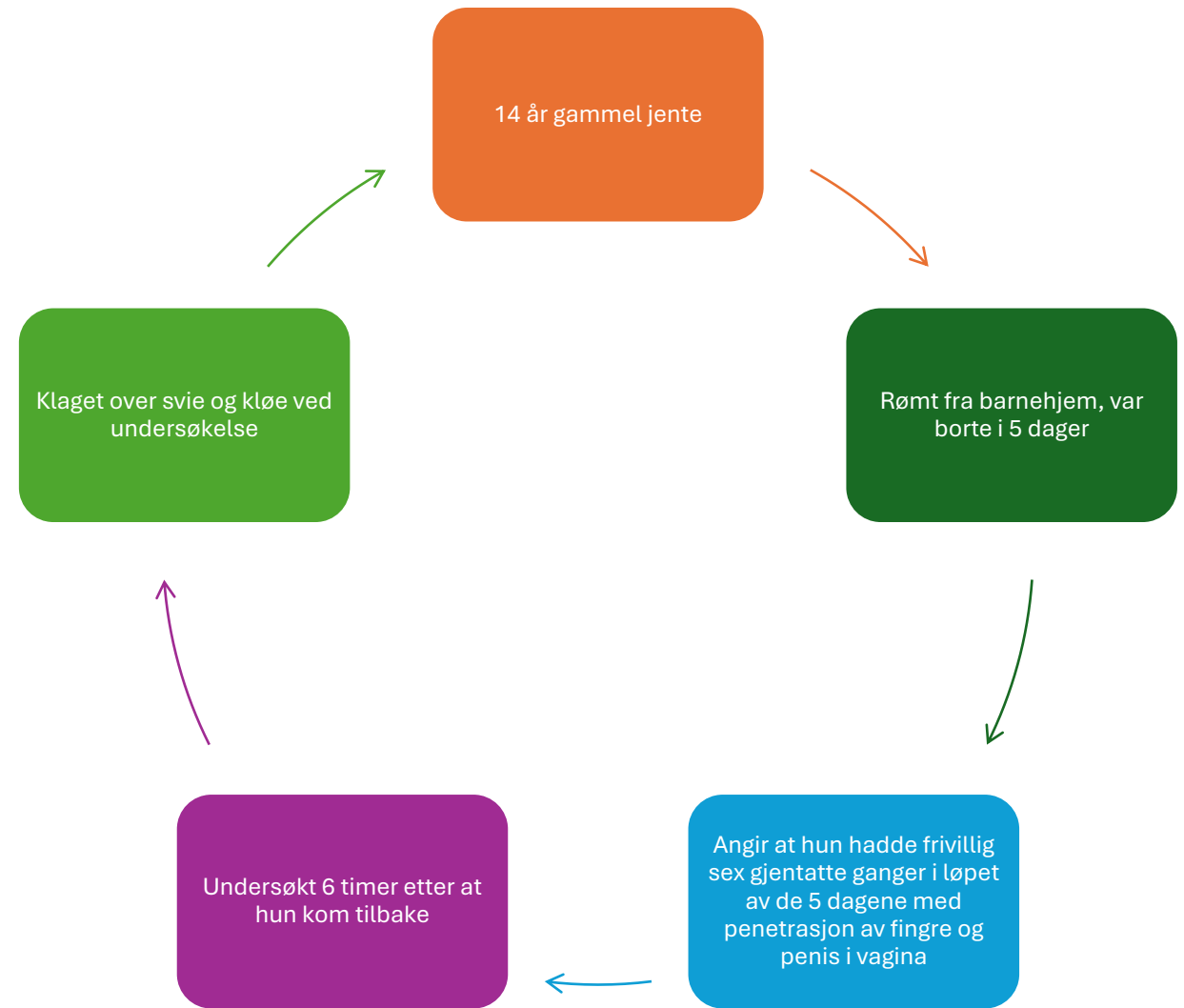
Vurdering opp mot omstendigheter (trinn C)

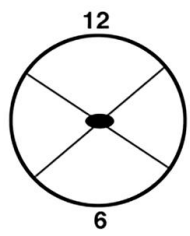
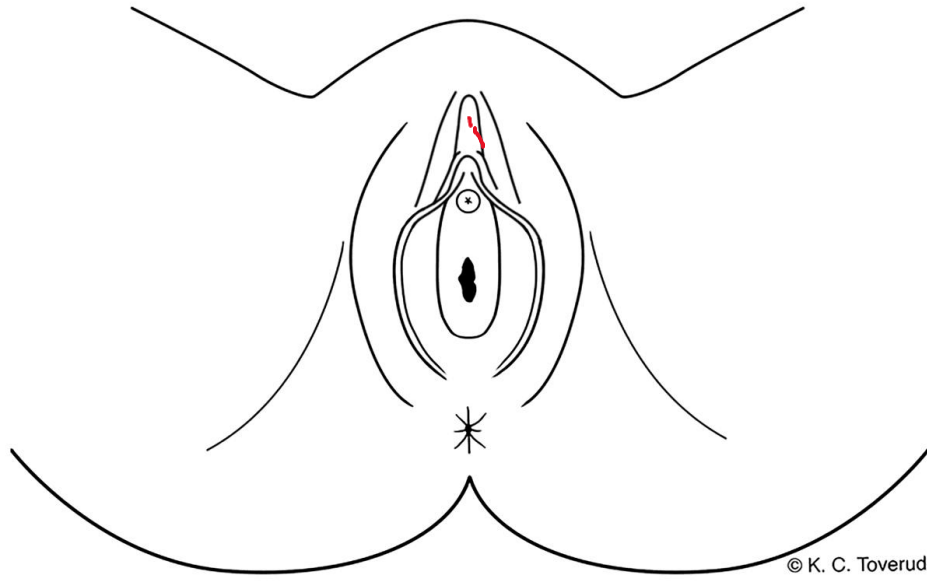
- Bloduttredelser i skjedekransen og rifter i skjedekransen og i bakre sammenføyning **kan ha tilkommet** ved penetrasjon av penis og fingre inn i skjeden **slik pasienten opplyser**
- Annen årsak kan ikke utelukkes
- Eksakt aldersvurdering er vanskelig -**to av riftene er dekket av fibrin og dette tyder på at skadene ikke er helt ferske. Skadene kan ha oppstått rundt tidspunktet for det angitte overgrepet**, men de kan også være noe eldre eller yngre.
- Pasienten kom tilbake for ny vurdering 3 uker etter det angitte overgrepet. Man fant da normale funn i underlivet, skadene var tilhelet og ikke lenger synlige.

Funn i underliv

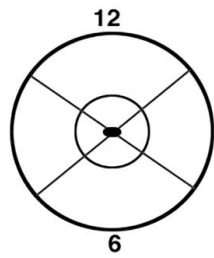
Eksempel 3

Omstendigheter





Endetarm / analkanal




Livmorhals og skjede

Funn i underliv

- **Beskrivelse**
- På klitorisskaftet kl 12: Stripeformet skade i huden på ca 1x5mm. Skaden består av to tynne spoleformede striper på rad, adskilt av tynn hudbro med intakt hud. Stripene er rødlige, ujevn rand og dekket av en tynn hinne. Dybde <1mm. Ingen væsning eller blødning.
- Det ses en løstliggende hvit avlang substans ved nedre pol.
- Ingen hevelse, påfallende rødme eller andre tegn til infeksjon eller øvrig skade.

Vurdering: Klassifisering og skademekanisme (trinn A+B)

- Liten , overfladisk rift forenlig med stumpt traume som overtøyning i vevet, støt, trykk eller gnidning.
- Den lille, hvite løstliggende substansen kan representere toalettpapir, løs hudflik, fibrin som kan ha dekket skaden eller rester av utflod. Nærmere angivelse kan ikke gis ut i fra bildet.



Vurdering opp mot omstendigheter (trinn C)

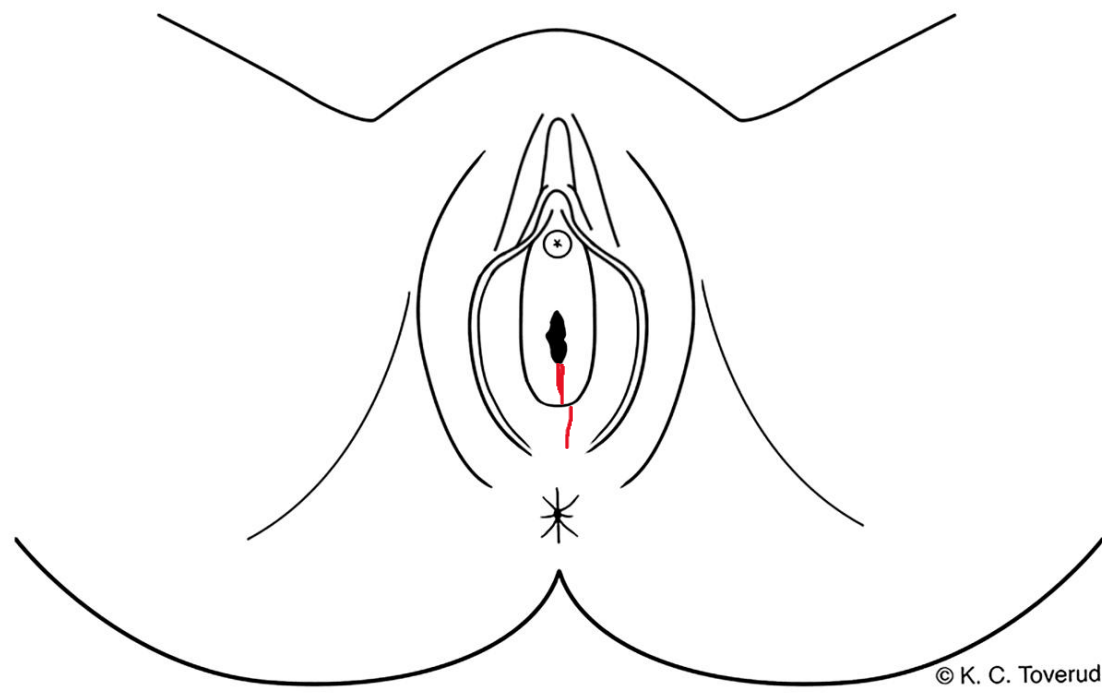
- Pasienten angir gjentatte frivillige seksuelle aktiviteter. Riften kan ha tilkommet i denne forbindelse
- Annen årsak kan ikke utelukkes
- Pasienten angir kløe og svie. Dette kan være tegn på soppinfeksjon hvilket kan medføre dannelse av rifter. Man ser ingen typiske tegn til soppinfeksjon, men det kan ikke utelukkes. Mikroskopering eller dyrkningsprøve kan gi sikrere svar

Funn i underliv

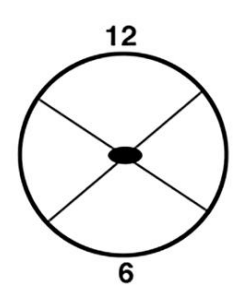
Eksempel 4

Omstendigheter

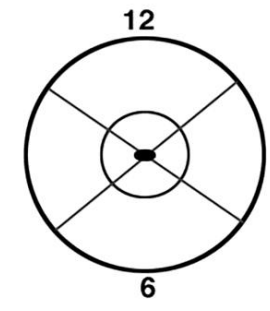
- 25 år gammel kvinne
- Har født 1 barn vaginalt
- Invitert hjem til 28 år gammel mann som hun hadde blitt kjent med via datingside. Drakk vin sammen, han ble «pågående og truende»
- Ufrivillig vaginalt samleie, penetrasjon med penis i vagina
- «Var tørt, gjorde vondt», turte ikke motsette seg
- Undersøkes 20 timer etter hendelsen
- Den undersøkte angir svie utvendig i underlivet ved vannlating



© K. C. Toverud



Endetarm / analkanal



Livmorhals og skjede

Funn i underliv

- **Beskrivelse**
- I skjedekransen kl 6: Kløft, ca. 3mm dyp, når ikke til basis.
- Fuktig, blodig overflate. Smerte ved berøring.
- Kl 5 i bakre sammenføyning og mellomkjøtt retning endetarm: Spoleformet hudskade 2x10mm, dybde <1mm, uregelmessige ikke-fortykkede sårkanter.
- Fuktig overflate, klar væske, ikke-blødende. Smerte ved berøring.
- **Vurdering: Klassifisering og skademekanisme (trinn A+B)**
- Rifter etter stumpt traume som overtøyning i vevet, evt. kombinert med støt, skrap eller gnidning

Vurdering opp mot omstendigheter (trinn C)

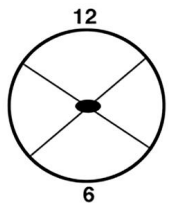
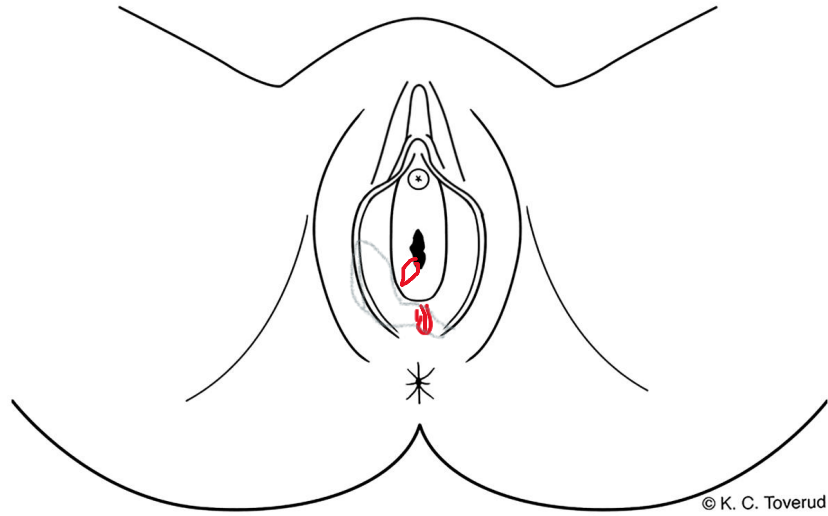
- Riftene kan ha oppstått ved påtvunget vaginalt samleie slik pasienten beskriver
- Rifter kan oppstå ved både frivillige og påtvungne seksuelle handlinger og også ved andre aktiviteter eller skader som forårsaker overtøyning i vevet
- Hudlidelser som lichen sclerosus eller soppinfeksjoner kan medføre rifter, men det foreligger ingen opplysninger eller funn som tilsier slik årsak.
- Svie ved vannlating kan skyldes kontakt mellom urin og fersk sårflate. Annen årsak kan ikke utelukkes, men neg. U-stix og mangel på andre symptomer taler imot UVI som årsak
- Eksakt aldersbestemmelse er vanskelig, men skadene oppfattes som ferske og kan ha tilkommet ved tidspunkt for den angitte hendelsen. De kan også være noe eldre eller yngre.

Funn i underliv

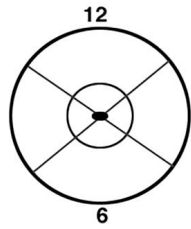
Eksempel 5

Omstendigheter

- 32 år gammel kvinne
- Var på byen, drakk alkohol, ble kjent med en mann, ble med ham hjem.
- Den undersøkte angir:
- *I begynnelsen frivillig sex, penetrering vaginalt med fingre.*
- *Mannen endrer så karakter, ble mer hardhendt, brukte skjellsord og snakket nedsettende til henne, tok halsgrep og penetrerte med penis gjentatte ganger.*
- *Hun tror at han forsøkte å penetrere vagina med knyttneve*
- *Smertefullt, hun ble redd, ba ham stoppe, han fortsatte*
- Undersøkt 48 timer etter hendelsen



Endetarm / analkanal



Livmorhals og skjede

Funn i underliv

- **Beskrivelse**
- Slimhinneskade i skjedekransen kl 7, ca. 3x3mm. Gulbrun, lett fuktig sårbunn omgitt av en smal, rød, uregelmessig rand dekket av tynn hinne. Dybde <1mm. Ikke-blødende
- I båtgroppen og på innsiden av høyre indre kjønnsleppe kl 5-10: Område ca 2x4cm med lilla misfarging som avblekes mot kantene. Kl 6 i båtgroppen ses overfladisk hudavskrap uten blødning ca 2x3mm, forøvrig intakt hud. Ømhet ved berøring, ingen hevelse

Vurdering: Klassifisering og skademekanisme (trinn A+B)

- Skjedekrans: slimhinneavskrap i tilheling etter stump traume som kloring, skrap, støt. DD rift etter overtøyning, herpes
- Båtgrop/innside kjønnsleppe: Rift og underhudsblødning etter stump trauma som støt, trykk, overtøyning

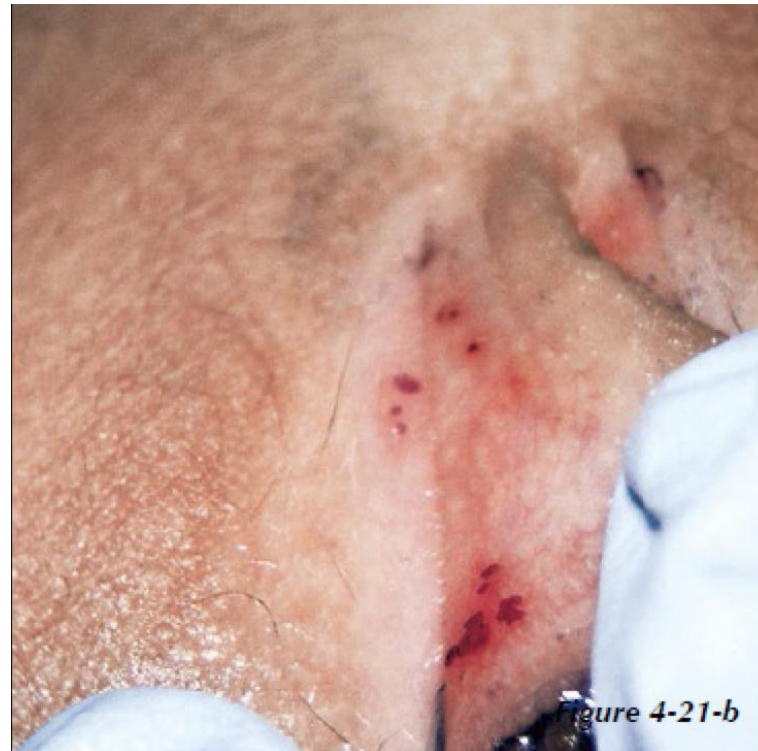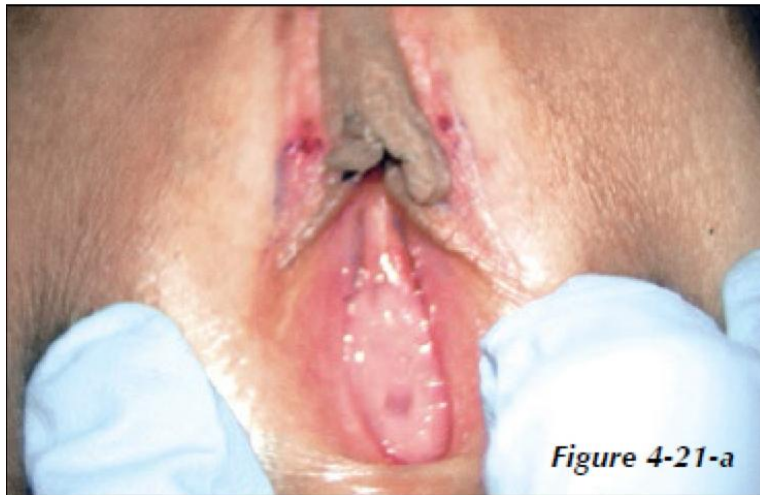
Vurdering opp mot omstendigheter (trinn C)

- Slimhinneavskrap, rift og underhudsblødning kan ha oppstått i forbindelse med seksuelle handlinger inkludert forsøk på inntrengning i skjede med knyttneve.
- Generelt kan slike skader oppstå ved (hardhendt) seksuell kontakt, men man kan ut i fra skadebildet ikke skille mellom frivillig og ufrivillig aktivitet
- Annen årsak kan ikke utelukkes
- Eksakt aldersvurdering er vanskelig. Skader i underlivet tilheles raskt. Skaden i skjedekransen synes ikke helt fersk og det vurderes at skadene kan ha tilkommet ved angitt tidspunkt for hendelse, men kan også være noe yngre eller eldre.

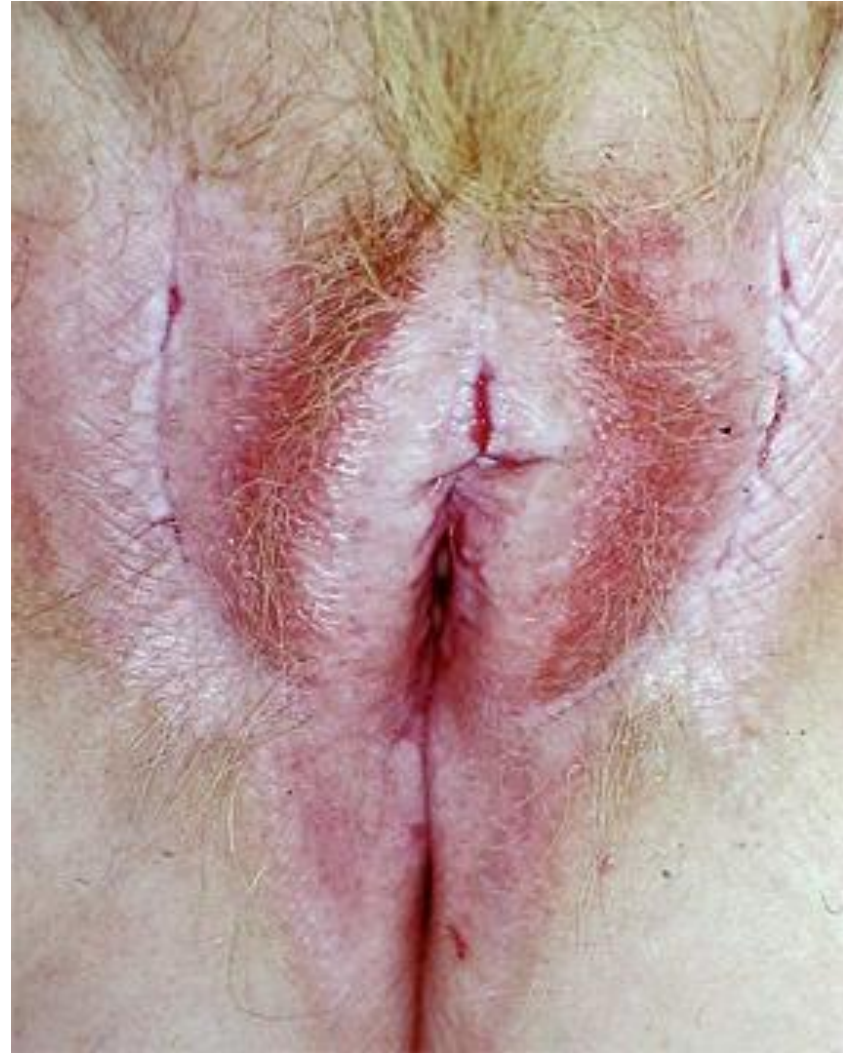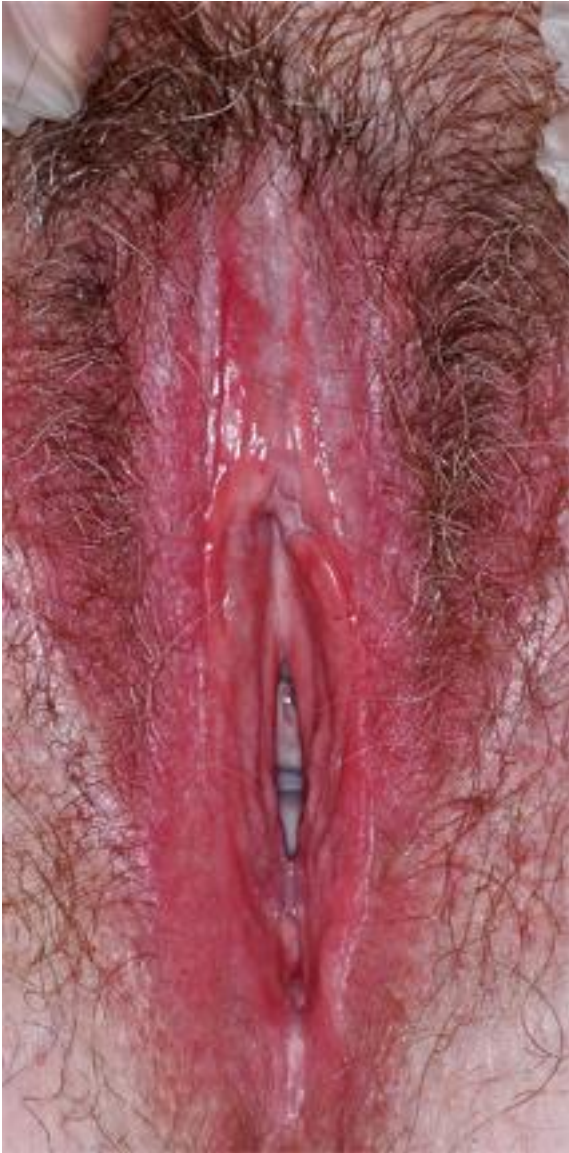Differensialdiagnoser

- Lichen sclerosus
- Soppinfeksjon
- Herpes
- Iatrogen skade, spesielt hos postmenopausal
- Kronisk residiverende rift uten klar årsak, oftest i bakre sammenføyning/mellomkjøttet

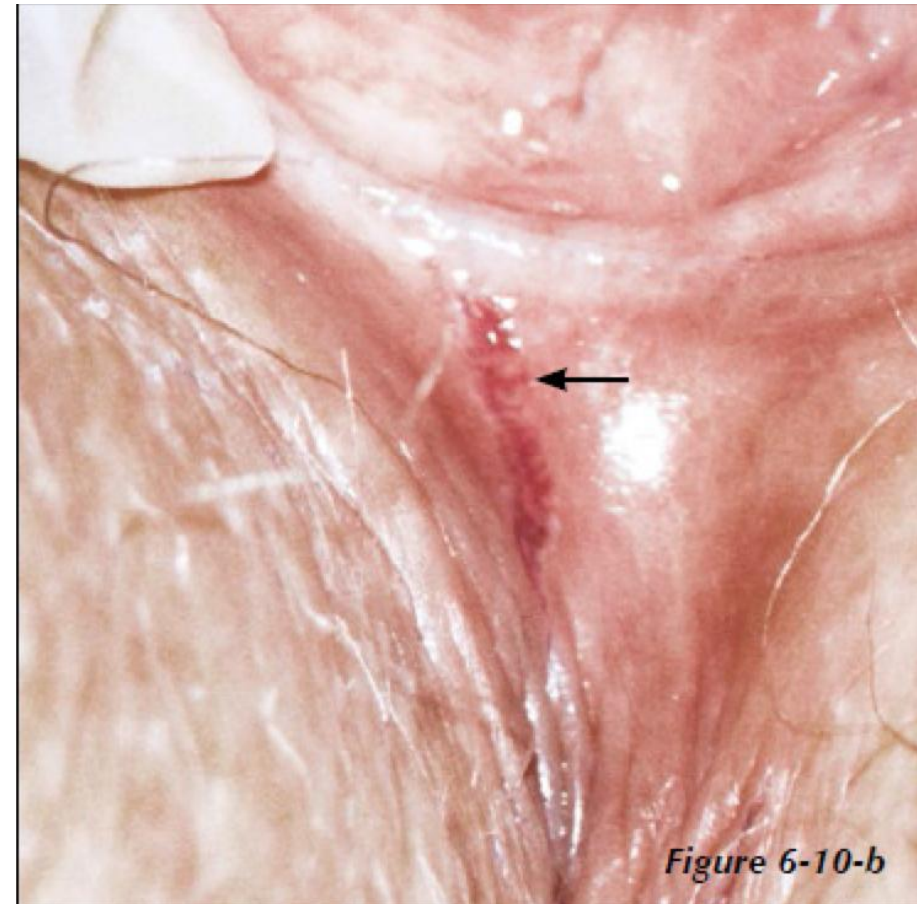
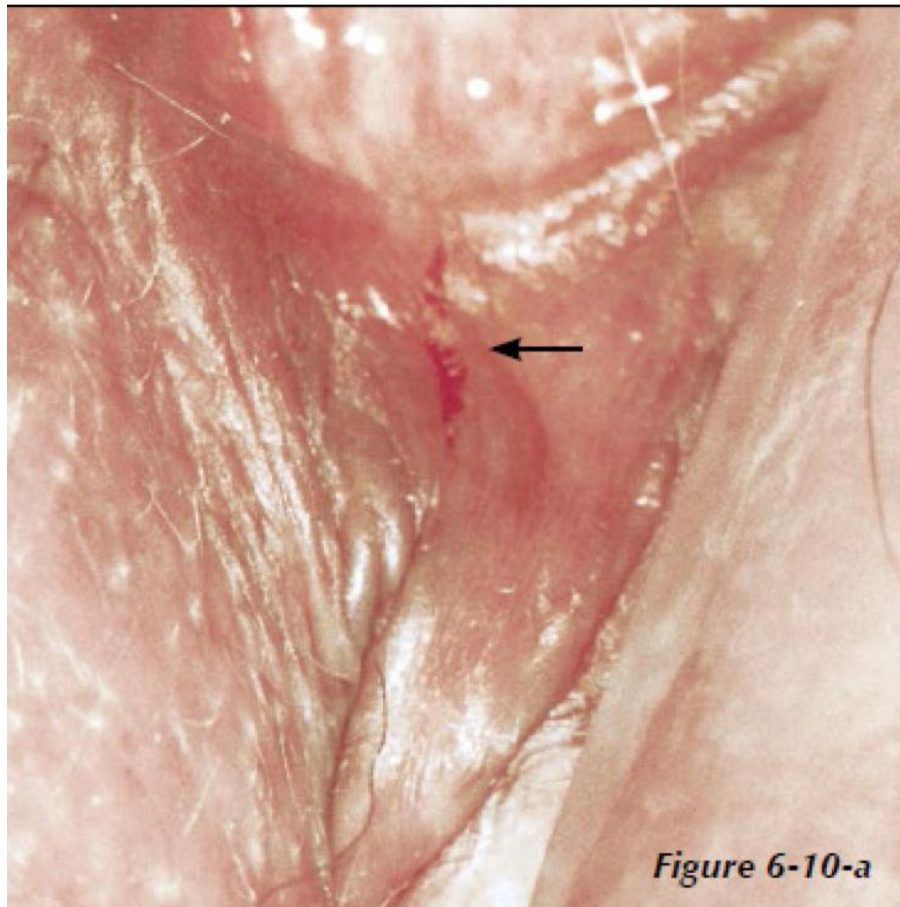
Kloring hos 10-åring



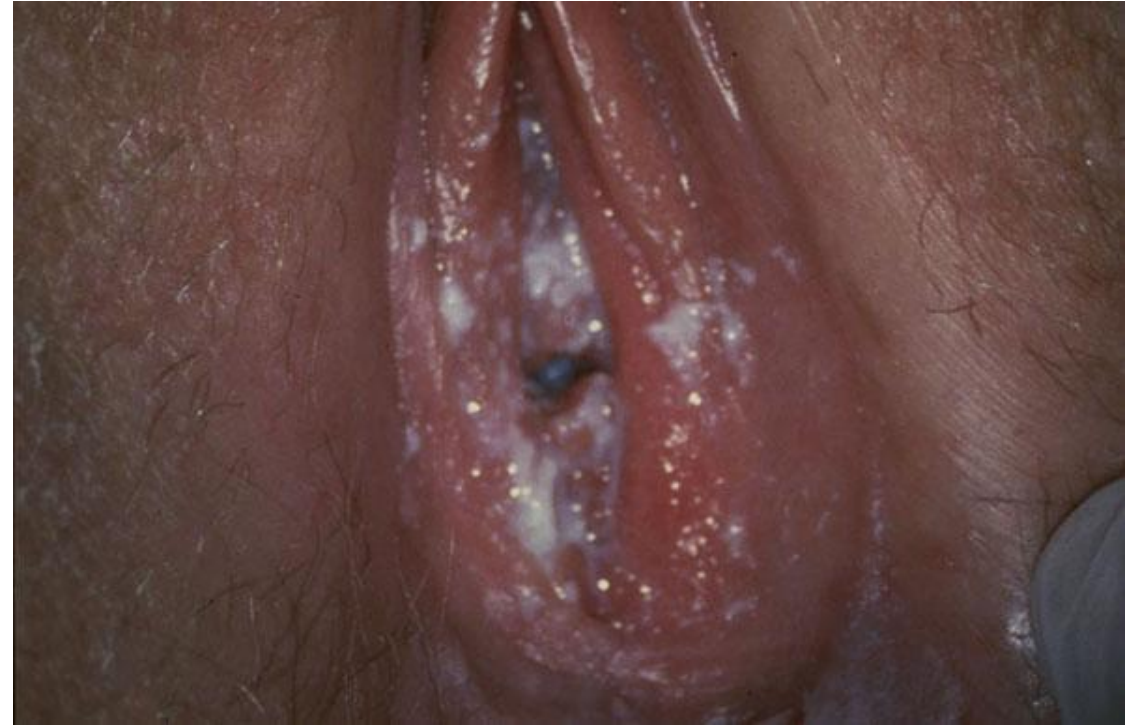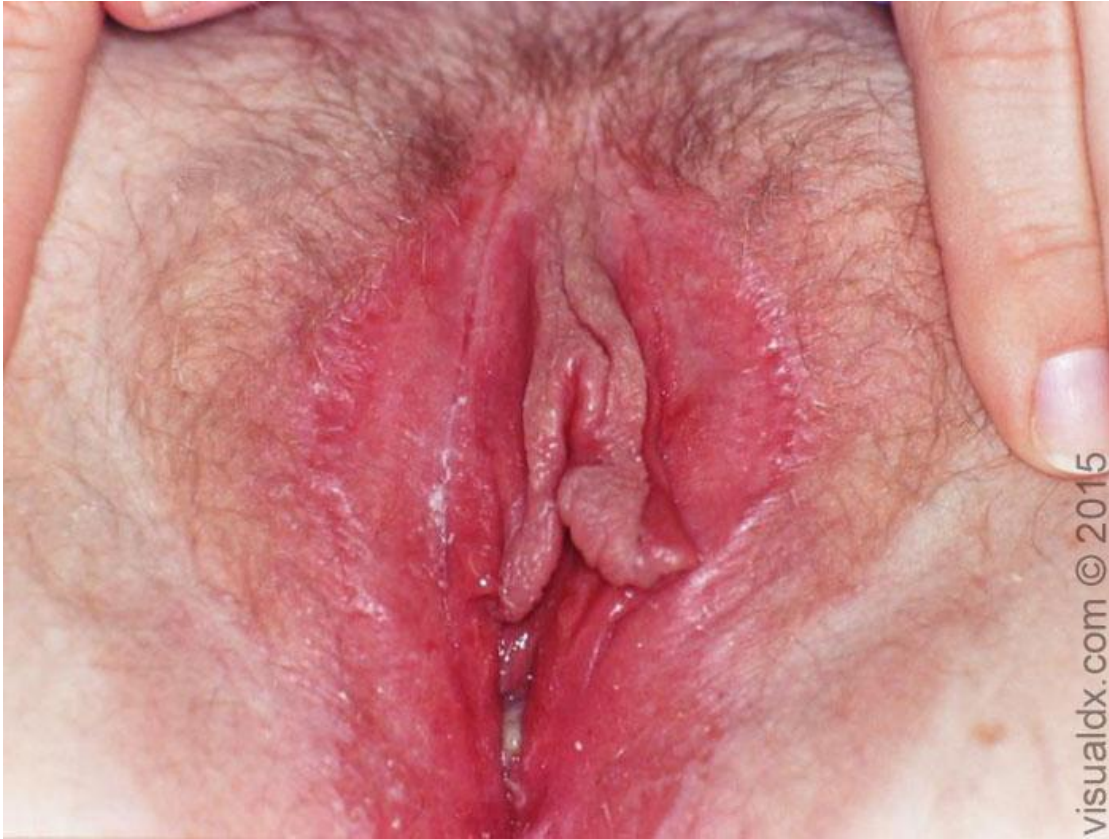Lichen sclerosus



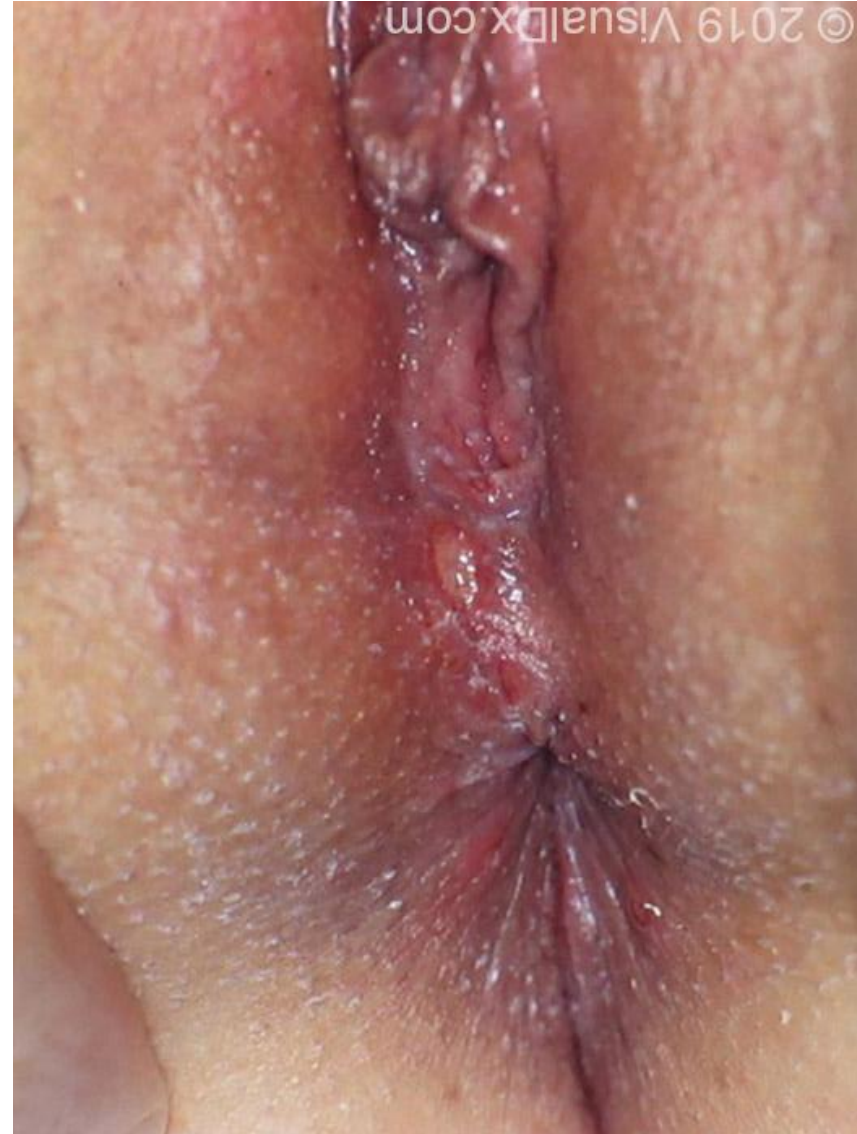
Friable fourchette , iatrogen rift hos postmenopausal



Soppinfeksjon



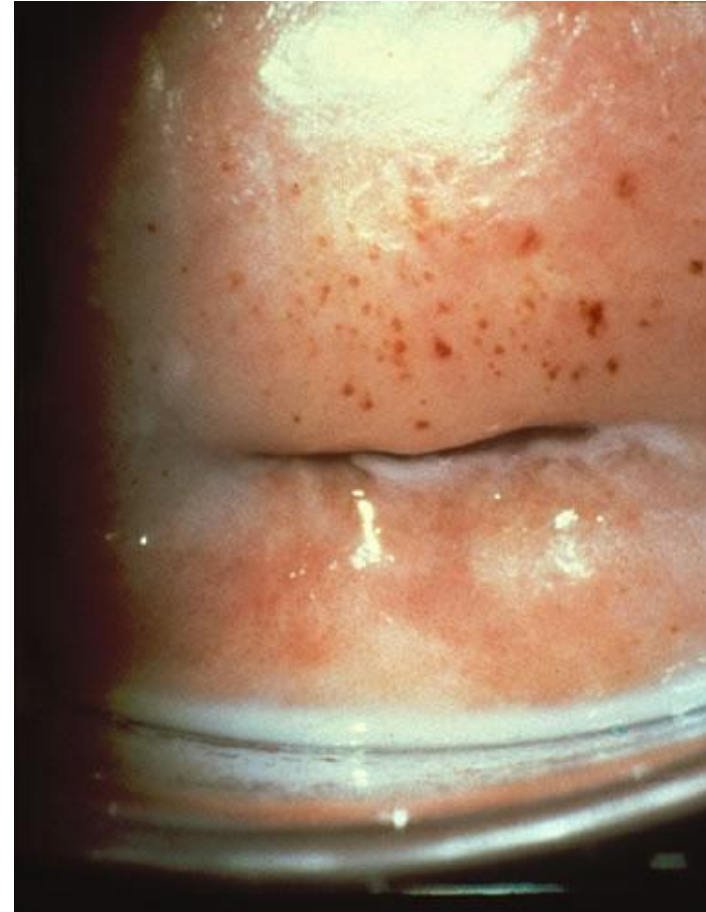
Herpes genitalis



Differensialdiagnoser

Strawberry cervix ved:

- *Trichomonas vaginalis*
- Aerob vaginit
- Atrofi postmenopausal





Normalbeskrivelse
ytre kjønnsorgan
mann





Normalbeskrivelse
ytre kjønnsorgan
mann

Beskrivelse:

Penis, forhud, pung er inspisert. Det er ingen tegn til skade, infeksjon eller annen sykdom.

Vurdering:

Normalfunn uten tegn til synlig skade

Funn i underliv mann

Eksempel 1

Omstendigheter

30 år gammel mann

Ble plukket opp av en mann i bil, våknet senere på en parkeringsplass, husker ingenting fra tidsrommet i mellom

Hadde smerter i endetarmen

Undersøkt 12 timer senere

Beskrivelse

- Ved penisrot høyre side: Ovalt område 7x5mm med lys, fuktig overflate uten skorpe eller blødning
- Ved penisrot ve. Side: Ovalt, skarpt avgrenset område 20x8mm med rød, fuktig overflate uten blødning. Liten, løs hudflik kl 1
- **Vurdering: Klassifisering og skademekanisme (trinn A+B)**
- Hø. + ve. side av penisrot: Overfladisk hudavskrap etter stumpt traume som støt, skrap eller gnidning

Vurdering opp mot omstendigheter (trinn C)

- Hudavskrap kan ha oppstått i forbindelse med seksuelle handlinger, men også ved f.eks spark, slag eller fall.
- Den undersøkte har ved undersøkelse ingen minner fra den aktuelle tiden, således høyst usikkert hva som har forårsaket skadene.
- Funn i endetarm diskuteres separat
- Eksakt aldersvurdering er vanskelig. Funnene kan ha oppstått rundt tidspunkt for hendelse, emn også være noe yngre eller eldre

Oppsummering

- Husk gode arbeidsforhold ved GU
- Gode beskrivelser i innkomstjournal er viktig!!
- Vurderinger: 3-trinnsmetode – klassifisering, skademekanisme, vurdering ift omstendigheter
- Tenk diff.diagnoser
- Kan ikke konkludere om frivillig eller ufrivillig ut i fra skadebildet
- Ikke vær for bastant, men heller ikke for forsiktig i sakkyndig legeerklæring.