

Forslag til besvarelse av gruppearbeidet



Case 1

Omstendigheter

- 20 år gammel kvinne
- Sovnet på nachspiel, våknet av at hun ble forsøkt avkledd.
- Basketak med hold og klyp flere steder på kroppen.
- Undersøkt dagen etter hendelsen

Skadedokumentasjon

Beskrivelse

Lokalisasjon:

Fortil på øvre del av høyre overarm

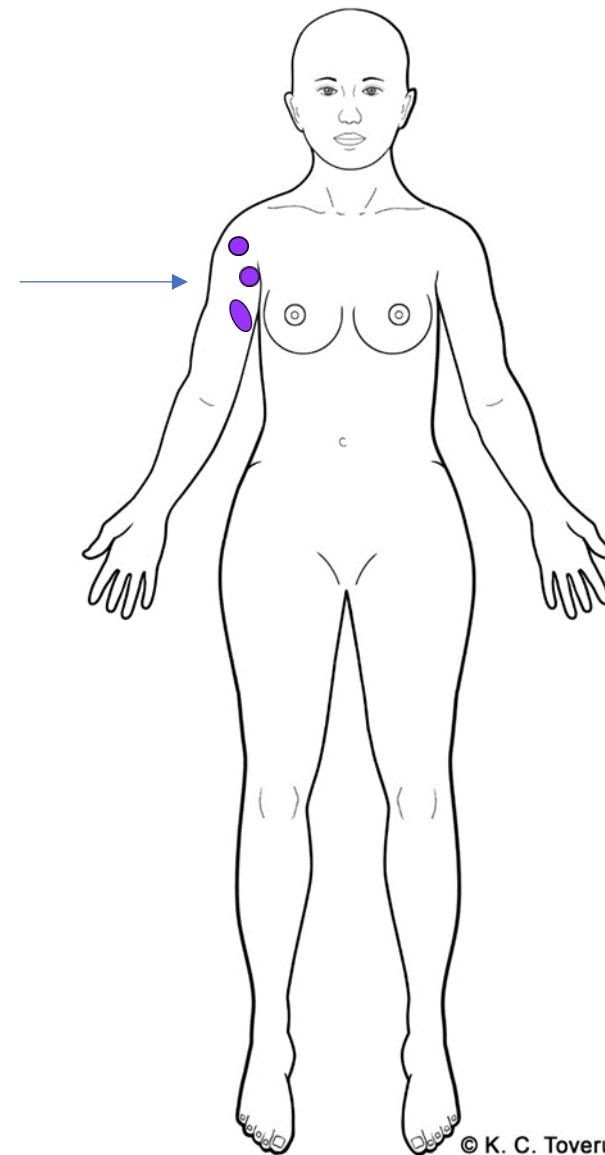
Beskrivelse:

To tilnærmet halvmåneformede, blålige hudmisfargninger som på det bredeste måler 1,5 cm hver. Oppklaring av huden i mellom, 0,8 cm. Like nedenfor disse en blålig hudmisfargning, 3,5 cm.

Vurdering

Klassifisering og mekanisme (A & B):

Bloduttredelser som passer med stumpe traumer som f.eks. trykk, slag, støt.



© K. C. Toverud

Vurdering opp mot omstendigheter - Trinn C

- De påviste underhudsblødningene på armen er påført ved gjentatt stump vold som slag/trykk/støt med/mot stump gjenstand/kroppsdel. Undersøkte har opplyst om hold og klyp, og de påviste skadene kan ha oppstått ved et hendelsesforløp som forklart.
- Andre årsaker til skadene kan ikke utelukkes.
- Eksakt aldersbestemmelse er vanskelig. Skadene har ferskt utseende ved undersøkelsen, og kan ha oppstått ved det beskrevne hendelsestidspunktet, men kan også være noe yngre/eldre.

Case 2

Omstendigheter

- Ung mann overfalt utendørs på grusvei
- Dyttet, falt fremover på bakken
- Undersøkt få timer senere

Skadedokumentasjon

Beskrivelse

Lokalisasjon:

Innad på øvre del av venstre legg

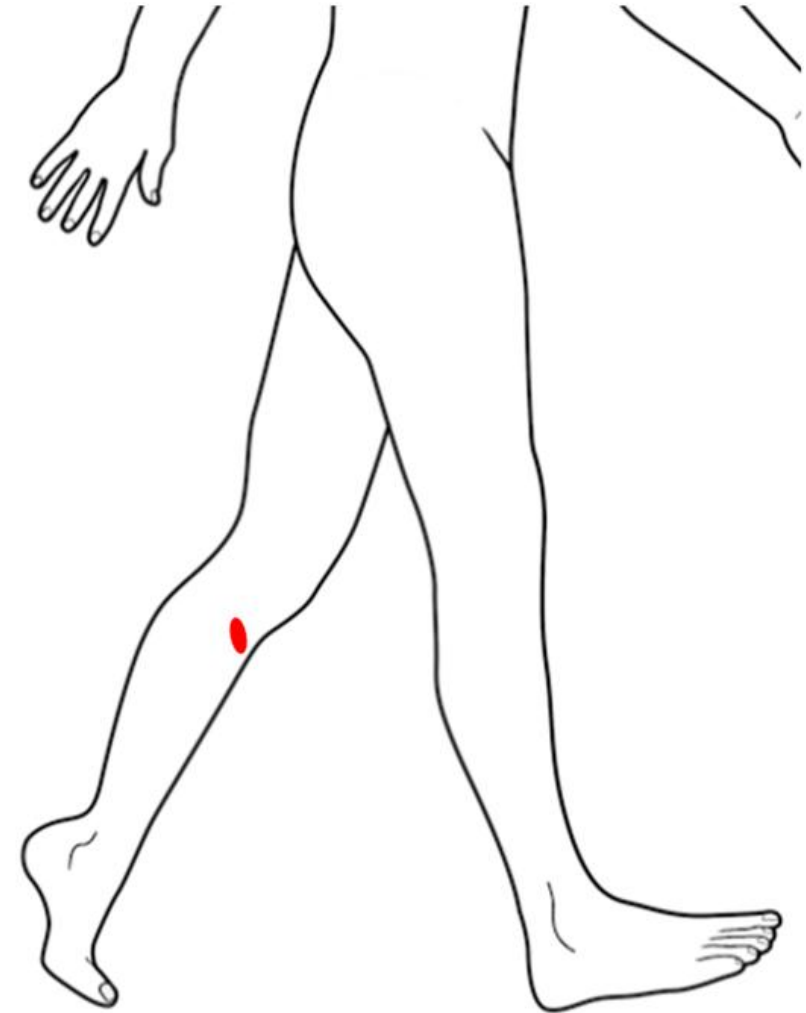
Beskrivelse:

Et tilnærmet rettvinklet (?), overfladisk hudavskrap, med spissen mot venstre. Bena i vinklene er 2 cm lange. Overhuden er oppflosset nedad og mot høyre.

Vurdering

Klassifisering og mekanisme (A & B):

Overhudsavskrapning forenlig med stump traume som f. eks. støt, dra, trykk mot gjenstand/flate.



Vurdering opp mot omstendigheter - Trinn C

- Den påviste hudskaden er påført ved stump vold som slag/støt med/mot hard, gjenstand, mulig kantet, og kan ha oppstått i forbindelse med et fall der kneet/leggen treffer underlaget.
- Andre årsaker til den påviste skaden kan ikke utelukkes.
- Eksakt aldersbestemmelse er vanskelig. Skaden har rosa sårbunn med oppflosset hud. Skaden vurderes å være fersk, og kan ha oppstått på det beskrevne hendelsestidspunktet.

Case 3

Omstendigheter

- Ung kvinne utsatt for gjentatte halsgrep
- Halsgrep med hender, usikker om omsnøring

- Undersøkes samme natt/påfølgende morgen;
 - beskriver bevissthetstap
 - heshet, ømhet ved berøring
 - tallrike punktblødninger
 - ufrivillig urin -/avføring



Skadedokumentasjon

Beskrivelse

Lokalisasjon:

På høyre side av halsen

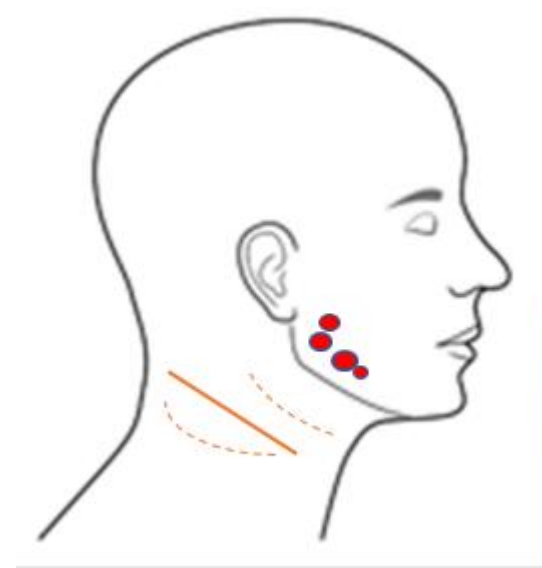
Beskrivelse:

Rødlilla, noe ujevne, tverrstilte, dels spettete hudmisfargninger med oppklaring av mellomliggende hud. Misfargningene skrår oppover forfra bakover. I ansiktshuden ovenfor kjeveranden sees tallrike punktblødninger.

Vurdering

Klassifisering og mekanisme (A & B):

Underhudsblødning forenlig med stumpet traume som f. eks. støt, trykk, drag



Vurdering opp mot omstendigheter - Trinn C

- De påviste underhudsblødningene på halsen har oppstått ved stump traume som trykk/støt mot halsen, mulig i kombinasjon med gnidning/friksjon, og kan passe med halsgrep som forklart.

De punktformede rødlige hudmisfargningene i ansiktshuden oppfattes som punktblødninger oppstått ved at de små blodårene (kapillærene) i huden har bristet grunnet økt trykk.

- Andre oppkomstmekanismer for de beskrevne skadene kan ikke utelukkes.

- Eksakt aldersbestemmelse av skader er vanskelig, men skadene kan ha oppstått på det beskrevne hendelsestidspunktet, evnt kort tid før/etter.
- Alvorlighetsgrad?

Ved halsgrep kan samleårer, pulsårer og/eller luftrøret avklemmes slik at blodsirkulasjonen til/fra hjernen og/eller luftpassasjen til/fra lungene hindres. Redusert blodsirkulasjon til hjernen og redusert oksygentilførsel kan føre til forstyrrelser av hjernens funksjoner med mulig påfølgende bevisstetssløring og bevissthetstap. Før tap av bevissthet kan bli følelse av svimmelhet/ørhet, prikking i huden og kraftløshet forekomme. Ved bevissthetstap kan man videre miste kontrollen over urinblære og tarm.

Det forekommer at en person utsettes for alvorlig/livstruende halsgrep uten at ledsagefunn/symptomer som beskrevet ovenfor opptrer.

Det bemerkes at for at et halsgrep skal bli livstruende, kreves det at det holdes med en viss kraft og med en viss varighet. Jo større kraften er, desto kortere varighet behøves for at livsfare skal oppstå, og et konstant trykk mot halsen er farligere enn vekslende hardt og løsere grep. Hvor på halsen trykket appliseres, har også betydning.

Vitenskapelig basert kunnskap om hva som er dødelig kraft og varighet finnes rimeligvis ikke; oftest har man ved kverkingsdødsfall bare gjerningspersonens utsagn å utgå fra. Litteraturen angir intervall på 20–120 sekunder som nedre grense (jfr T.O. Rognum, red. «Lærebok i rettsmedisin» 3. utg side 212).

I sjeldne tilfeller kan imidlertid halsgrep forårsake refleksutløst hjertestans, og da kan døden inntre umiddelbart. Ved betydelig redusert/opphevet blodsirkulasjon til hodet kan bevisstløshet inntreffe etter få sekunder, og det er risiko for varig oksygenmangelskade i hjernen.

Fornærmede beskriver halsgrep med påfølgende bevissthetstap og ufrivillig urin-/avføringavgang. I ansiktshuden, ørene, hodebunnen, øynenes bindehinner og på tungen er det påvist tallrike punktblødninger. Halsgrepet i aktuell sak vurderes å ha vært livstruende.

Case 4

Omstendigheter

- Ung kvinne overfalt i et busskur
- Dytt mot veggen, søppelkasse og benk
- Klarte å løpe unna

- Undersøkes samme dag, ca 4 timer etter hendelsen

Skadedokumentasjon

Beskrivelse

Lokalisasjon:

Utad på nedre del av venstre lår

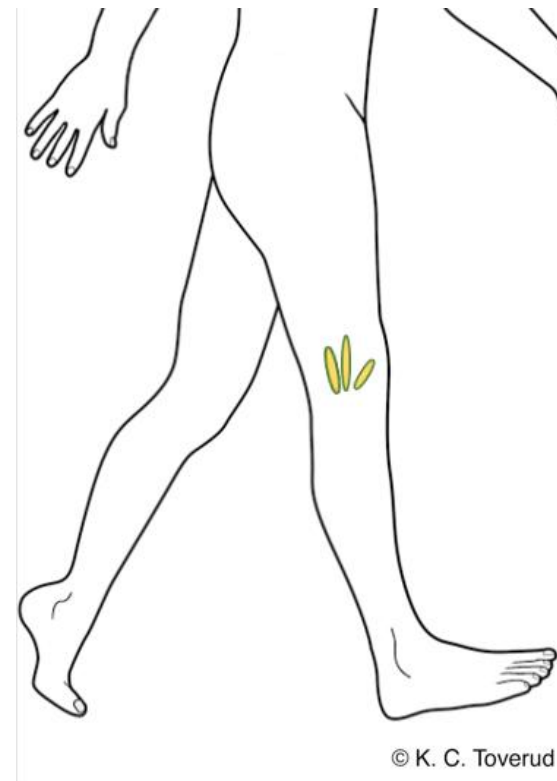Beskrivelse :

Tilnærmet tre diffust avgrensede, gulgrønne hudmisfargninger med det som synes å være stedvis oppklaring i huden, opptil 9 cm lange og 4 cm brede.

Vurdering

Klassifisering og mekanisme (A & B):

Bloduttredelser som passer med stumpe traumer som f.eks slag, støt



Vurdering opp mot omstendigheter - Trinn C

- De påviste underhudsblødningene har oppstått ved stump vold som slag/støt med/mot relativt hard gjenstand. Pasienten har beskrevet dytt mot søppelkasse og benk, og skadene kan ha oppstått ved et slikt hendelsesforløp.
- Andre oppkomstmekanismer kan ikke utelukkes.
- Aldersbestemmelse kan være vanskelig. Pasienten undersøkes fire timer etter den beskrevne hendelsen. De påviste underhudsblødningene er gulgrønne og har trolig oppstått flere timer (18-24 timer) før undersøkelsestidspunktet.

Case 5

Omstendigheter

- Kvinne i basketak med en ung mann
- Hun ønsket ikke å fortelle hva som hadde skjedd, men opplyste at hun hadde stukket fingrene inn i munnen hans på et tidspunkt. Han bet henne.
- Undersøkt 1,5 døgn etter hendelsen.

Skadedokumentasjon

Beskrivelse

Lokalisasjon:

På strekkesiden av høyre ringfingers midtledd

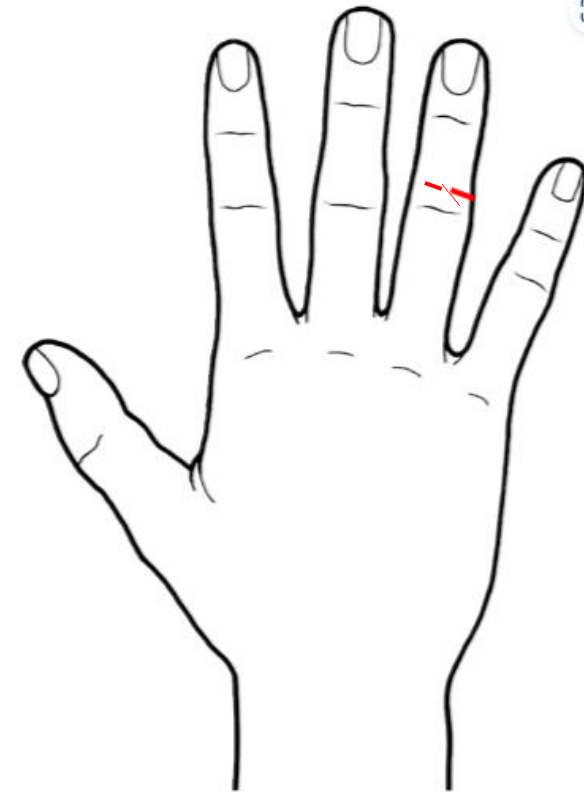
Beskrivelse :

To tverrstilte, sårskader med begynnende skorpedannelse, 0,3 cm og 0,5 cm lange. Innbyrdes avstand 0,2 cm.

Vurdering

Klassifisering og mekanisme (A & B):

Overfladiske sårskader som kan passe med stump vold som støt/trykk, mulig i kombinasjon med bevegelse/skrap.



Vurdering opp mot omstendigheter - Trinn C

- De overfladiske hudskadene kan passe med stump vold som støt/trykk av en gjenstand med relativt smal, skarp kant mot huden, mulig i kombinasjon med bevegelse. Skaden kan passe med å være påført med et bitt med avtrykk etter tenner.
- Andre årsaker til skaden samt oppkomstmekanismer kan ikke utelukkes.
- Eksakt aldersvurdering er vanskelig. Slik skadene fremstår på undersøkelsen er de ferske, og kan ha oppstått ved det beskrevne hendelsestidspunktet.