


Gruppearbeid: Kjønnnsorgan

Fra Faugno et al.

Physical examinations of sexual assault pocket atlas


Praktiske øvelser



Praktiske øvelser - gruppearbeid

- I hver case får dere presentert
 - Omstendigheter ved hendelsen og noe punkter fra undersøkelsen
 - Foto og skisse
 - Mandatet er å utføre
 1. Detaljert skriftlig beskrivelse av funn, deretter
 2. Klassifisere funn (trinn A), så
 3. Vurdere skademekanisme (trinn B) og til slutt
 4. Vurdere funn opp mot omstendigheter og aldersbestemmelse (trinn C)
- Alle mandatbesvarelsene 1-4 skrives ned
- Tilslutt presenteres et forslag til hvordan mandatene kan besvares i plenum
 - **Viktig å ikke gå videre i presentasjonen før hvert trinn er skriftlig utført!**

Case1



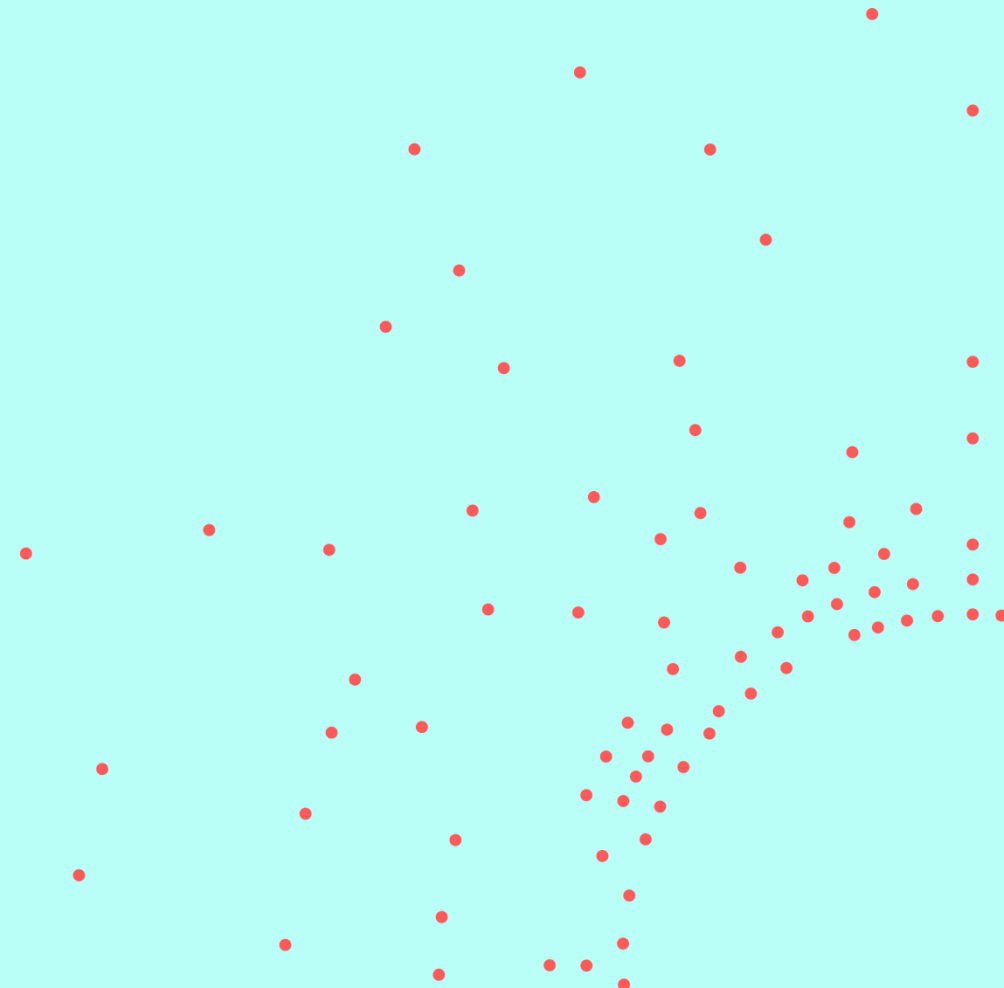
Case 1 Omstendigheter ved hendelse

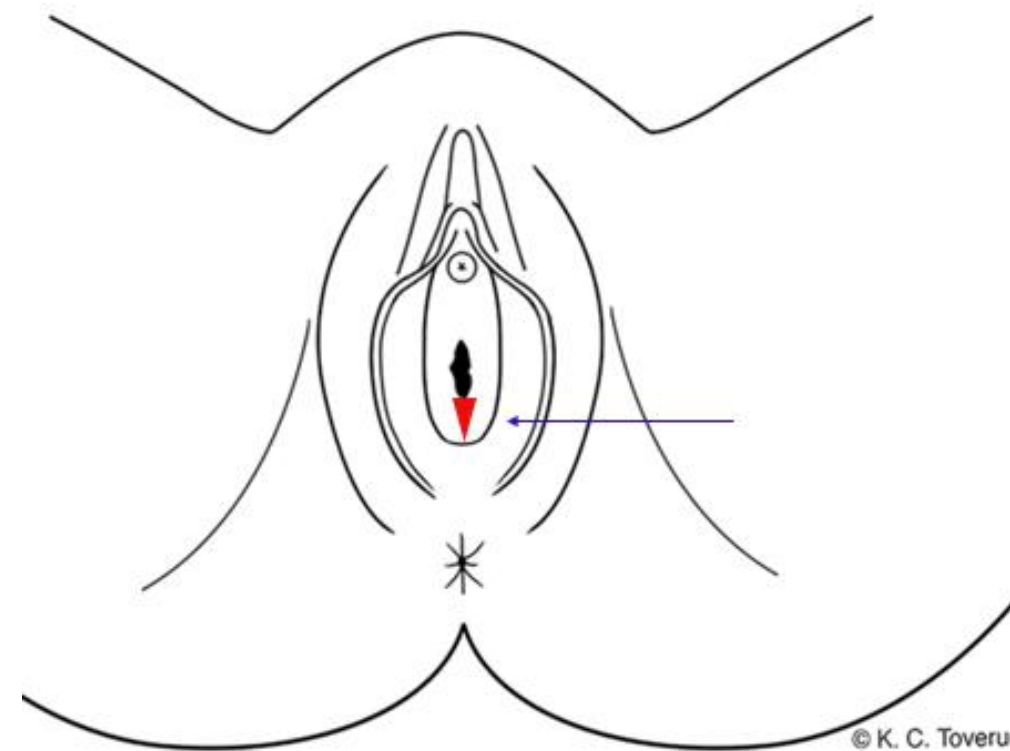


- 14 år gammel jente
- Besøkte 19 år gammel nabo som plutselig dro ned hennes bukse og BH-en opp, hadde inntrenging med penis i hennes skjede
- Pasient undersøkt innen 1 døgn
 - Stort sett frisk fra tidligere, ingen faste medisiner
 - Aldri hatt samleie før
- Ved undersøkelse
 - Ingen tegn til sykdom ved undersøkelse

Foto og skisse

Case 1





Med separasjon / drag

Mandat

- Beskriv funn
- Klassifiser funn (trinn A)
- Vurder skademekanisme (trinn B)
- Vurder funn opp mot omstendigheter og aldersbestemmelse (trinn C)

Beskrivelse

Klassifisering (trinn A)

Skademekanisme (trinn B)

Case 1

NB! Vennligst ikke gå videre i presentasjonen før trinn A og B er utført skriftlig

Skadedokumentasjon

Lokalisasjon:

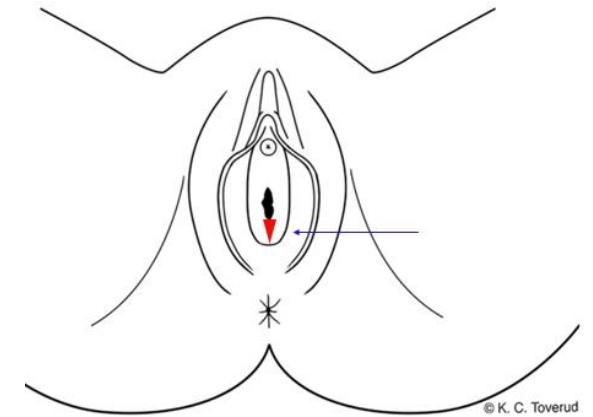
Skjedekransen kl. 6

Beskrivelse:

En kileformet, slimhinneskade/kløft som går gjennom hele skjedekransens tykkelse, med røde lettblødende kanter, ca. 0,5 x 0,4 cm.

Klassifisering og skademekanisme (trinn A & B):

Gjennomgående slimhinneskade/-rift som kan passe med stumpt traume som f.eks. overstrekning, trykk, støt.



Vurdering opp mot omstendigheter og aldersbestemmelse (trinn C)

Case 1


NB! Vennligst ikke gå videre i presentasjonen før trinn C er utført skriftlig

Vurdering opp mot omstendigheter og aldersbestemmelse - Trinn C



- Den gjennomgående slimhinneskaden/-riften i skjedekransen kan passe med seksuell kontakt som fortalt.
- Andre årsaker kan ikke utelukkes.
- Det er ingen holdepunkt for sykdom som årsak til funnene.
- Eksakt aldersbestemmelse av skader er vanskelig. Funnet fremstår ferskt og kan ha oppstått rundt angitt tidspunkt for hendelse, men kan være noe eldre/ynge.
- Generelt anføres at skader ved kroppsåpninger påvises i ca. 15-30% av undersøkelser etter angitt overgrep, og omtrent dobbelt så hyppig hos jenter /unge kvinner uten samleieerfaring.

Case 2




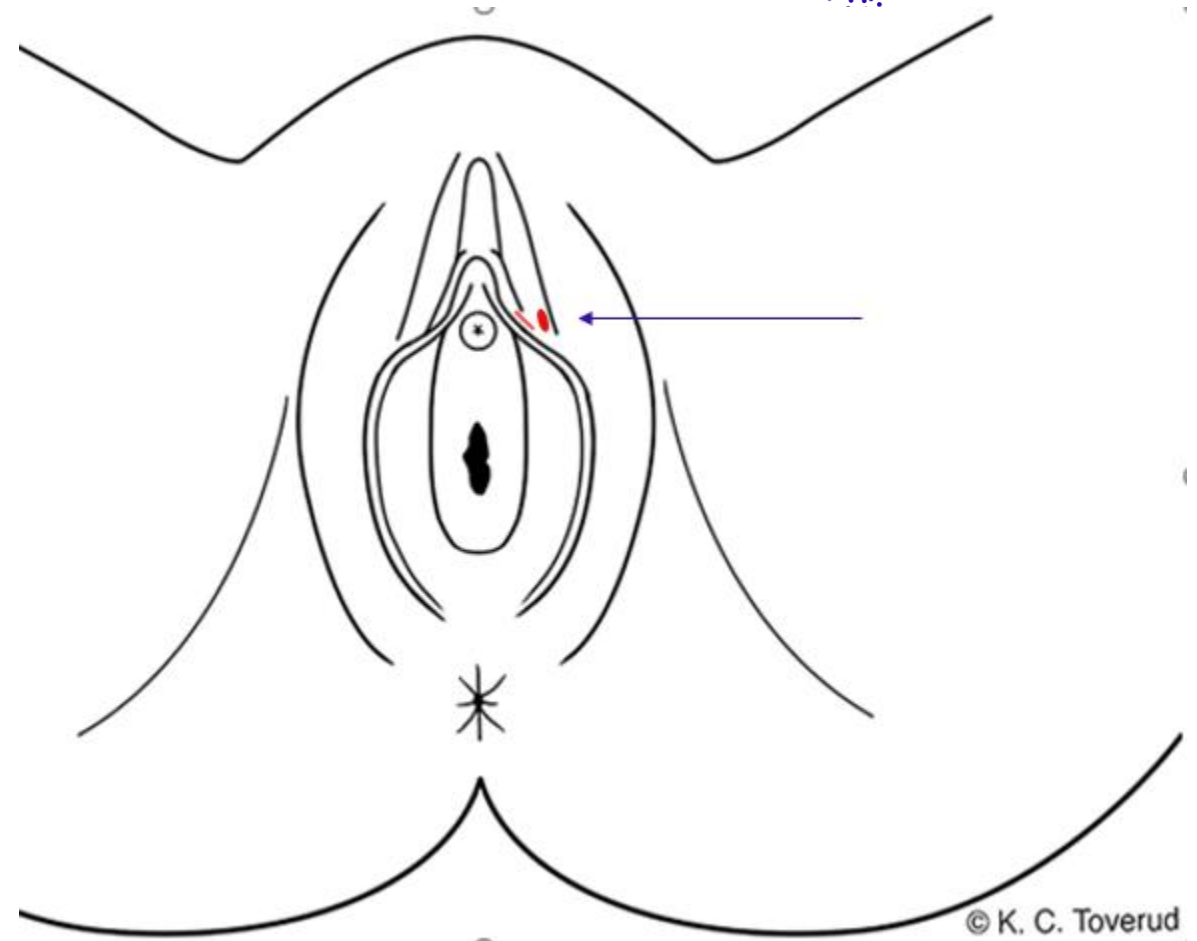
Case 2 Omstendigheter ved hendelse

- 15 år gammel jente.
- Hun satt barnevakt. Barnefar på 21 år kom hjem. De drakk alkohol. Hun sovnet og våknet av inntrenging med penis i skjede.
- Pasient undersøkt 10 timer etter
 - Stort sett frisk fra tidligere, ingen faste medisiner
 - Seksuelt aktiv fra før, mer enn 1 uke siden siste frivillige seksuelle kontakt
- Ved undersøkelse
 - Ingen tegn til sykdom ved undersøkelse
 - PCR-prøver fra funn for direkte påvisning av Herpes simplex virus og Treponema pallidum: negative

Foto og skisse

Case 2





Mandat

- Beskriv funn
- Klassifiser funn (trinn A)
- Vurder skademekanisme (trinn B)
- Vurder funn opp mot omstendigheter (trinn C)

Beskrivelse

Klassifisering (trinn A)

Skademekanisme (trinn B)

Case 2

NB! Vennligst ikke gå videre i presentasjonen før trinn A og B er utført skriftlig

Skadedokumentasjon

Lokalisasjon:

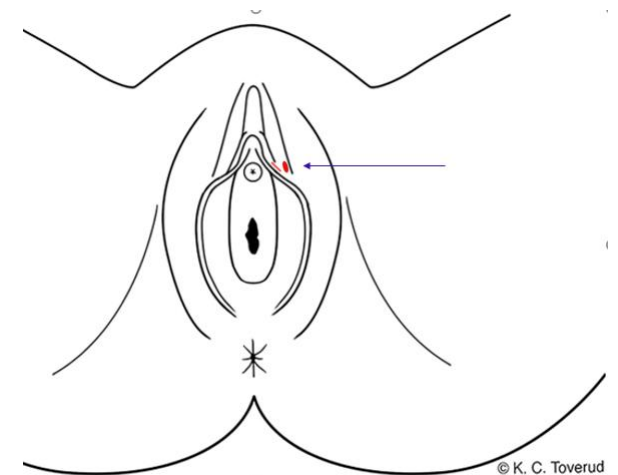
Venstre indre kjønnsleppes utside i øvre del

Beskrivelse:

To overfladiske hudskader, den ene stripeformet ca. 0,4 x 0,1 cm, den andre ved siden av ujevnt oval ca. 0,7 x 0,6 cm. Begge med blank, rød hinne, ikke blødning.

Klassifisering og skademekanisme (trinn A & B):

Overfladiske hudskader/-rifter forenlige med stumpe traumer som f.eks. støt, trykk, gnidning, ev. skrap.



Vurdering opp mot omstendigheter og aldersbestemmelse (trinn C)


Case 2

NB! Vennligst ikke gå videre i presentasjonen før trinn C er utført skriftlig

Vurdering opp mot omstendigheter og aldersbestemmelse - Trinn C

- De overfladiske hudskadene / -riftene på venstre indre kjønnsleppe kan passe med seksuell kontakt som fortalt.
- Andre årsaker kan ikke utelukkes.
- Det er ingen holdepunkt for sykdom som årsak til funnene.
- Eksakt aldersbestemmelse av skader er vanskelig. Funnene kan ha oppstått rundt angitt tidspunkt for hendelse, men kan være noe eldre/ynge.

Case 3



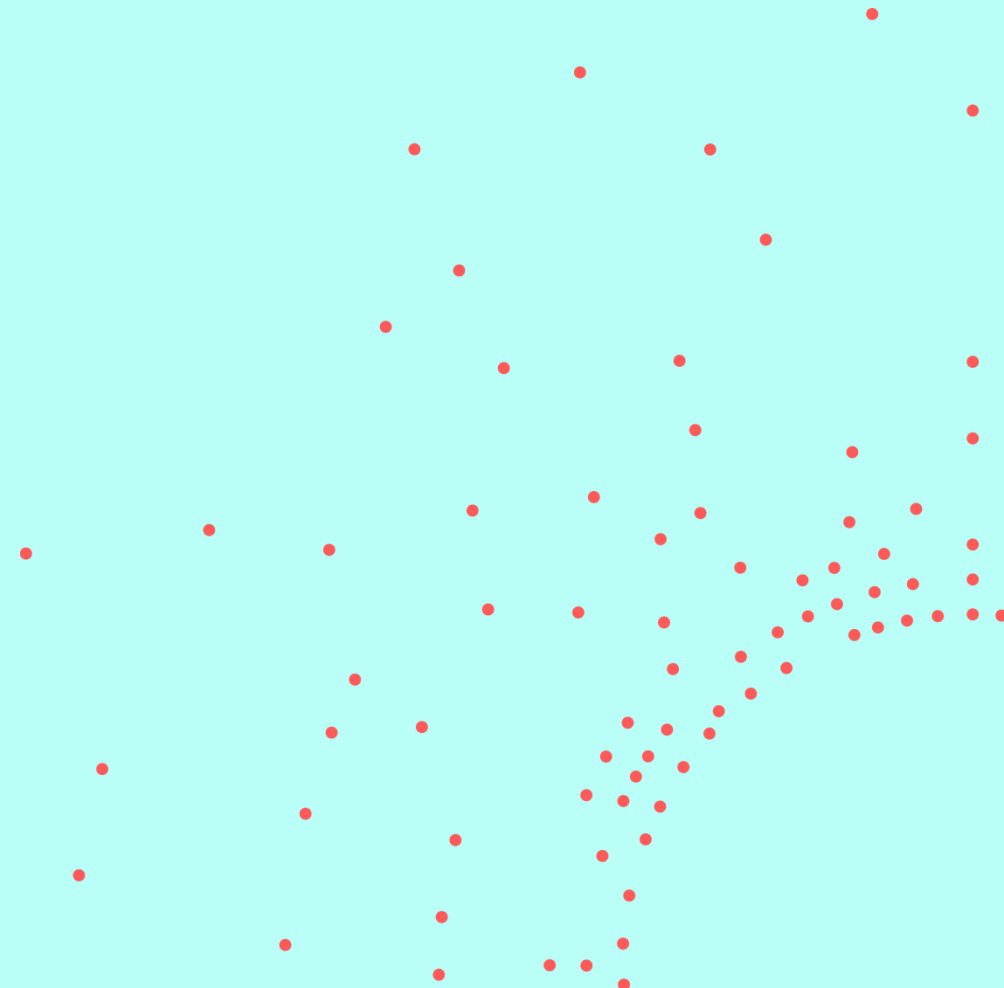
Case 3 Omstendigheter ved hendelse

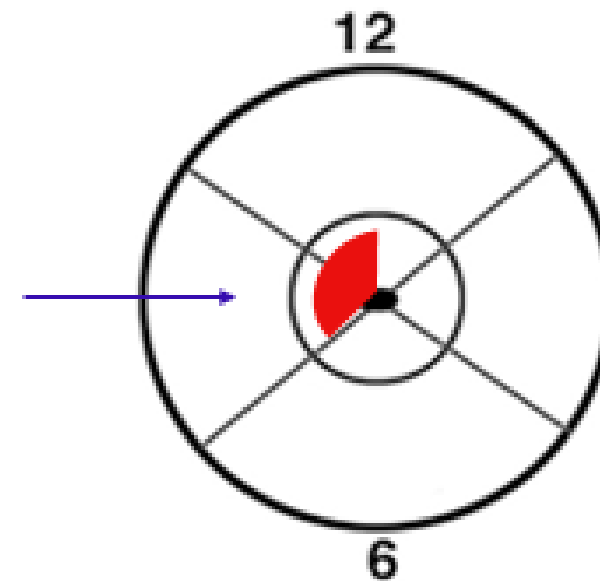


- 30 år gammel kvinne
- Satt og så på TV med mannen. Han ville ha sex, hun sa nei. Truet med kniv, inntrenging med fremmedlegeme i skjede (ball-tre)
- Pasient undersøkt etter 2 ½ time
 - Stort sett frisk fra tidligere, ingen faste medisiner
 - Har ikke født barn, bruker p-piller
 - Hun oppgir at celleprøve fra livmorhals for 6 måneder siden var normal
- Ved undersøkelse
 - Ingen tegn til sykdom

Foto og skisse

Case 3





Livmorhals og skjede

© K. C. Tøvetud

Mandat

- Beskriv funn
- Klassifiser funn (trinn A)
- Vurder skademekanisme (trinn B)
- Vurder funn opp mot omstendigheter og aldersbestemmelse (trinn C)

Beskrivelse

Klassifisering (trinn A)

Skademekanisme (trinn B)

Case 3

NB! Vennligst ikke gå videre i presentasjonen før trinn A og B er utført skriftlig

Skadedokumentasjon



Beskrivelse

Lokalisasjon:

På livmorhalsens fremside, ved livmorhalsåpningen kl. 8-12

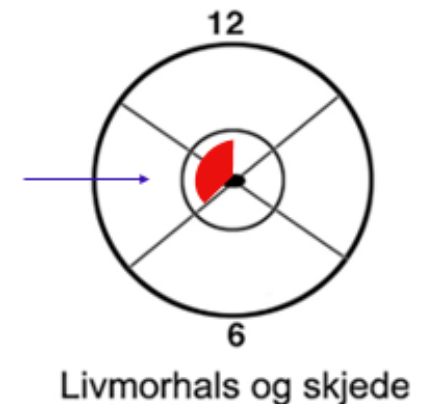Beskrivelse:

En ujevn, overfladisk rødlig slimhinneskade/-skrap med noen punktformede områder med lett blødning. Ingen tydelig overgangssone. Blankt slim fra livmorhalsåpningen

Vurdering

Klassifisering og skademekanisme (trinn A & B):

Overfladiske slimhinneskade forenlig med stumpt traumer som f.eks. støt, trykk, gnidning, ev. skrap med/mot noe slik at overflaten blir skadet i hele eller deler av kontaktflaten.



Vurdering opp mot omstendigheter og aldersbestemmelse (trinn C)


Case 3

NB! Vennligst ikke gå videre i presentasjonen før trinn C er utført skriftlig

Vurdering opp mot omstendigheter og aldersbestemmelse - Trinn C

- Slimhinneskaden på livmorhalsen kan ha oppstått ved inntrenging med fremmedlegeme som fortalt.
- Andre årsaker kan ikke utelukkes.
- Det er ingen holdepunkt for sykdom som årsak til funnene.
- Eksakt aldersbestemmelse av skader er vanskelig. Funnet kan ha oppstått rundt angitt tidspunkt for hendelse, men kan være noe eldre/ynge.
- Generelt anføres at det er sjelden å se skader på livmorhalsen ved undersøkelse etter angitt seksuelt overgrep¹.

Case 4




Case 4 Omstendigheter ved hendelse

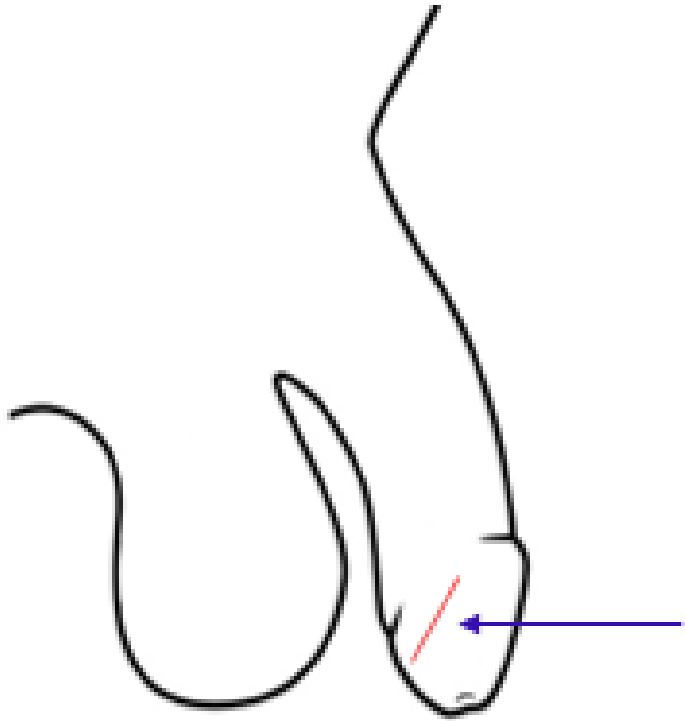


- 26 år gammel mann på fest. Sovnet på sofaen, rus. Våknet av at glidelåsen på buksen var åpen og en mann sugde hans penis.
- Pasient undersøkt etter 20 timer
 - Stort sett frisk fra tidligere, ingen faste medisiner
 - Mer enn 1 uke siden siste frivillige seksuelle kontakt
- Ved undersøkelse
 - Ingen tegn til sykdom ved undersøkelse

Foto og skisse

Case 4





© K. C. Toverud

Mandat

- Beskriv funn
- Klassifiser funn (trinn A)
- Vurder skademekanisme (trinn B)
- Vurder funn opp mot omstendigheter og aldersbestemmelse (trinn C)

Beskrivelse

Klassifisering (trinn A)

Skademekanisme (trinn B)

Case 4

NB! Vennligst ikke gå videre i presentasjonen før trinn A og B er utført skriftlig

Skadedokumentasjon

Beskrivelse

Lokalisasjon:

Høyre side penishodet.

Beskrivelse:

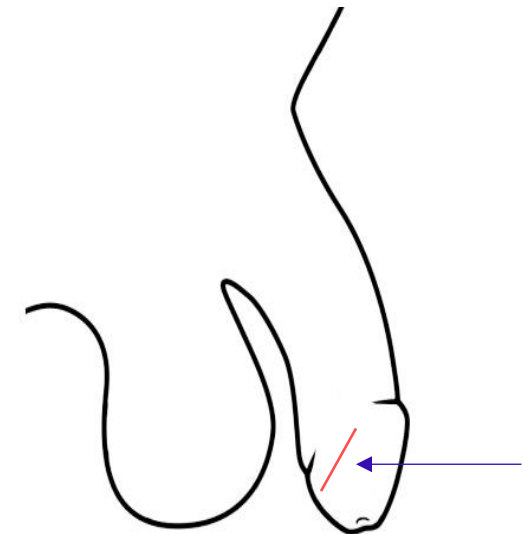
Et stripeformet, rødt overfladisk hudskrap, stiplet, ingen tydelig hinne eller skorpe, ingen blødning

Skråstilt, ca. 1 x 0,1 cm

Vurdering

Vurdering:

Overfladisk hudavskrapning forenlig med stumt traume som f.eks. skrap, friksjon med/mot gjenstand slik at huden blir skadet i hele/deler av overflaten



Vurdering opp mot omstendigheter og aldersbestemmelse (trinn C)

Case 4

NB! Vennligst ikke gå videre i presentasjonen før trinn C er utført skriftlig

Vurdering opp mot omstendigheter og aldersbestemmelse - Trinn C. Dia 1

- Overfladisk hudskade/hudavskrapning på penishodet kan ha oppstått ved seksuell kontakt som fortalt, ev. ved gnidning av området mot glidelås.
- Andre årsaker kan ikke utelukkes.
- Det er ikke holdepunkt for sykdom som årsak til funnet.
- Eksakt aldersbestemmelse av skader er vanskelig. Funnet kan ha oppstått rundt angitt tidspunkt for hendelse, men kan være noe eldre/ynge.

Vurdering opp mot omstendigheter og aldersbestemmelse- Trinn C. Dia II

- Mange studier av menn som undersøkes etter overgrep skiller ikke tydelig mellom skader på kjønnsorgan og endetarmsåpning, men samler disse (anogenitale skader), og finner skadeforekomst på 21-24 %. To studier spesifiserer at skader på kjønnsorgan ble funnet hos 3-6 % av de undersøkte mennene^{1,2,3}.

1. Zilkens RR, Smith DA, Mukhtar SA et al. Male sexual assault: Physical injury and vulnerability in 103 presentations. J For Leg Med 58 (2018) 145-51
2. McLean IA, Balding V, White C: Forensic Medical Aspects of Male-on-Male Rape and Sexual Assault in Greater Manchester. Med SciLaw 44-2 (2004) 165-9
3. Duchesne S, Seyller M, Cahricot P. Male sexual assaults in the Paris, France area: an observational study over 8 years. For Sci Int 290 (2018) 16-28.

Slutt

