

# Metode for beskrivelse, klassifisering og tolking av funn på kropp

15-16.09.25

Hege Cathrine Luytkis

Seksjon for rettspatologi og klinisk rettsmedisin

Avdeling for rettsmedisinske fag, OUS

C-KURS I KLINISK RETTSMEDISINSK SAKKYNDIGHET FOR OVERGREPSMOTTAK

# Læringsmål

- Klinisk rettsmedisinsk metode:
  - Systematisk beskrivelse
  - Klassifisering av skade
  - Vurdere skademekanisme
- **Diskutere funn opp mot omstendigheter**



# Hudens anatomi

## Epidermis/**overhud:**

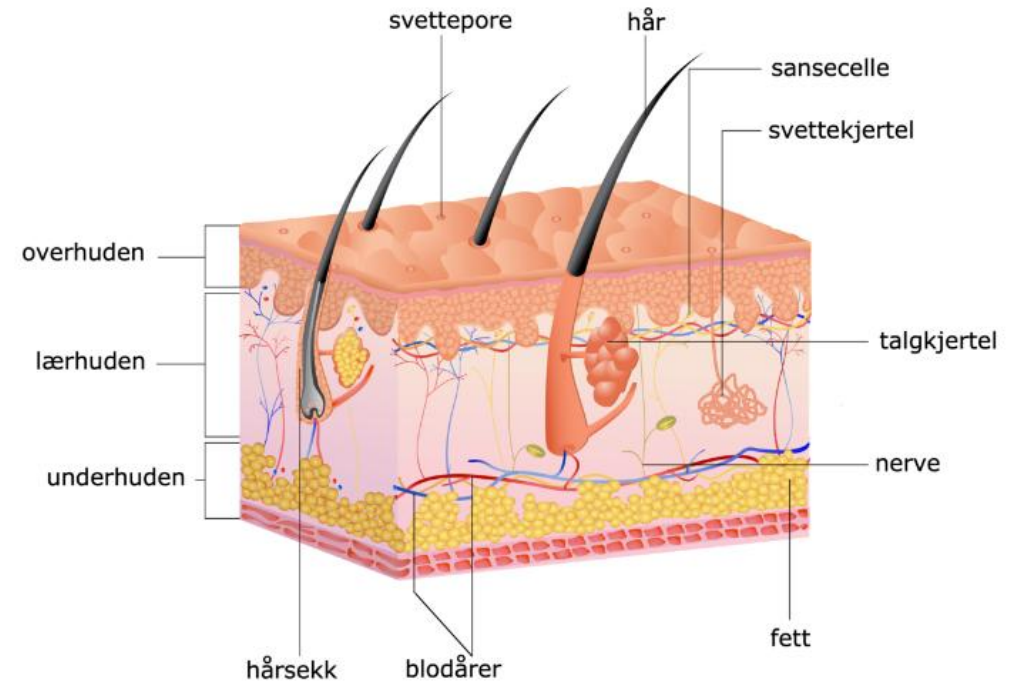
- Ingen blodkar
- Mulig vevsvæskeutsivning/blemme
- Ingen arrdannelse, men mulig hyperpigmentering

## Dermis /**lærhud:**

- Blodkar -> blødning
- Mulig arrdannelse/hyperpigmentering

## Subcutis/**underhud:**

- Større blodkar, fettvev
- Arrdannelser, kirurgisk behandling ?



# Generelt om skader og funn i klinisk rettsmedisinsk metode

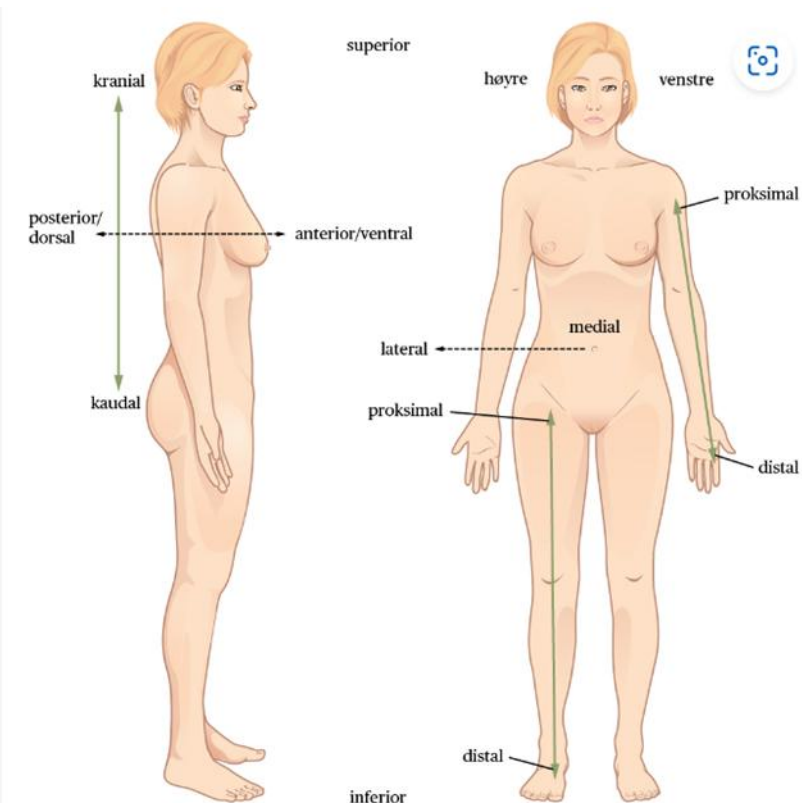
- **Beskrivelse**
- **Rettsmedisinsk vurdering:**
  - A. Klassifisere: hva slags type skade
  - B. Skademekanisme: stump traume, skarpt traume, termisk skade, kjemisk skade
  - C. **Omstendigheter:** kan funnene ha oppstått i et gitt scenario?

# Skadebeskrivelse

1. Lokalisasjon
2. Form
3. Farge
4. Type skade
5. Størrelse
6. Retning
7. Særegenheter:
  - hudoverflate
  - avblekbarhet for trykk
  - hevelse/nivå med hud
  - temperatur

# Lokalisasjon på kroppen

- Utgangspunkt anatomisk posisjon
- Bruk norske ord;  
bøy-/strekkeside, for-/bakside, oven-/nedenfor,  
tommel-/lillefingerside, stor-/lilletåside
- Bruk gjerne skjelett- og anatomiske  
landemerker

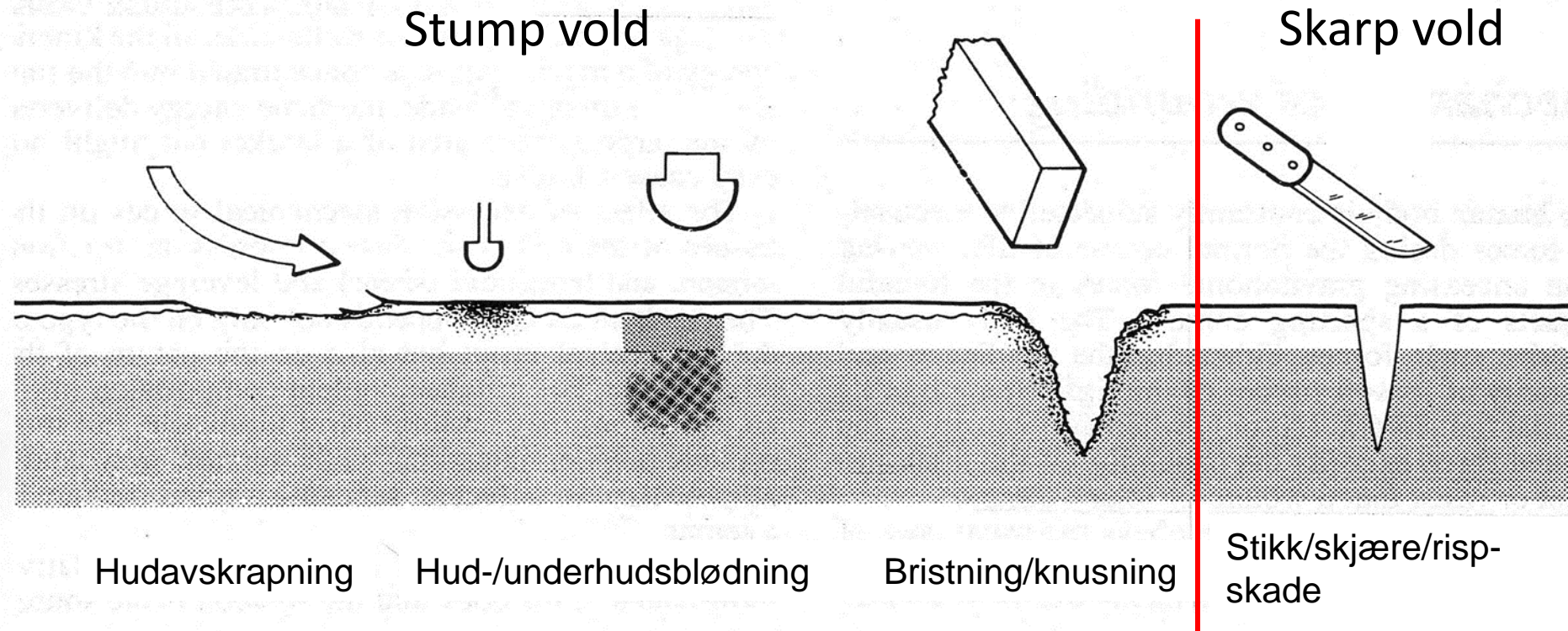


Anatomisk orientering

Av [OpenStax/OpenStax CNX](#), Anatomy and Physiology. 12. feb. 2019.

Lisens:

# Skademekanismer

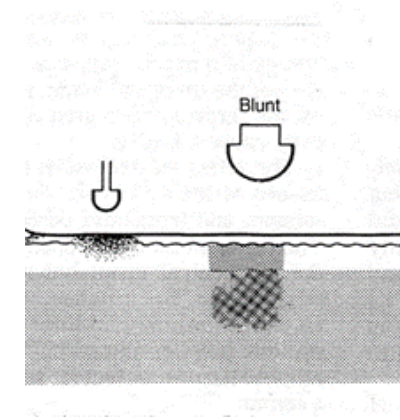


- **Stumpt traume:**
  - Trykk, støt, slag, friksjon, overstrekking, lugging
- **Skarpt traume:**
  - Stikk-/skjæreskade, hogg, risp med skarpkantet redskap f.eks. knust glass, saks, kniv, økseegg
- **Termisk traume:**
  - Varme, kulde f.eks. sigarett, skolding, forfrysning
- **Kjemisk traume:**
  - Etseskader, syre, base

(+ Skuddskade)

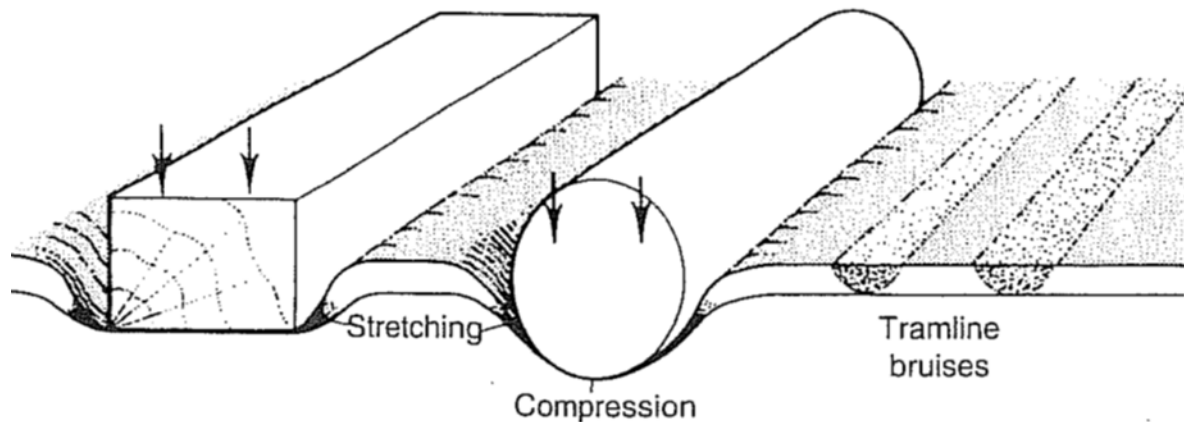
# Bloduttredelse - underhuds/-hudblødning

- Skade på kapillærer/blodkar i hud og/eller underhud
- Røde, blå, lilla, brune, svarte grønne, gule etc.
- Variasjon form: spettede, punktformede, skarpt og uskarpt avgrenset, mønster etc.



## Stempelskade/mønstret skade

- Avtrykk etter gjenstand
- Kapillærene brister i randsonen
- Sentral avbleking
- «Trikkesskinner»



# Datering av blåmerker

- Fargen endrer seg med tiden: Nedbrytning av hemoglobin  
blåfiolett/rødlig / blåbrun / grønnbrun / grønn / gul
- Begynnende gul misfargning (oftest i randsonen) vanligvis påført mer enn ca 1 døgn før undersøkelsen.
- Kan komme til syne timer/få døgn etter hendelsestidspunktet
- Svært vanskelig, angi usikkerhet!

Forensic Sci Med Pathol (2007) 3:241–251  
DOI 10.1007/s12024-007-9019-3

REVIEW

**The science behind the quest to determine the age  
of bruises—a review of the English language literature**

Neil E. I. Langlois

# Faktorer som påvirker bloduttredelsers utseende

- Kraft/understøttet?
- Lokalisasjon på kropp og type vev (bløtt, fast)
- Underlag (bein = ambolt)
- Type gjenstand
- Personens alder
- Hudfarge
- Sykdom/blødningstendens/medikamentbruk
- Tid siden hendelse
- Lysforhold og undersøkerens fargesyn

# Rød hudmisfargning – bloduttredelse?

- Teste for avblekbarhet!
- Hvorfor?
  - Avblekbar = økt blodgjennomstrømming, fluktig innenfor et døgn
  - Ikke avblekbar = underhudsblødning/bloduttredelse, skade, pigment
- Obs mikroskade i huden
- Sykelig forandring? Temp? Overflate?

# Rød hudmisfargning i legeerklæring

- Uten test for avblekbarhet:
  - «Da funnet ikke er testet for avblekbarhet av undersøkende lege, kan man ikke vurdere om funnet er en bloduttredelse etter stump traume, eller økt blodgjennomstrømning, som er mer uspesifikt og kan ha andre årsaker».
- Funnet **er testet** og er ikke avblekbart:
  - «Bloduttredelse forenlig med stump traume, f.eks. støt, trykk»

# Eksempel 1

- 22 år gammel kvinne
- Med en bekjent hjem fra fest
- Frivillig kyssing først, han ønsket mer, noe hun ikke ønsket
- Oppstod basketak, han holdt henne hardt rundt armene og presset henne ned mot gulvet, hun husker ikke eksakt hvordan.
- Undersøkt 10 timer etter hendelsen.

# Skadedokumentasjon

Beskrivelse

## Lokalisasjon:

Venstre underarms lillefingerside, like til høyre for albuespissen

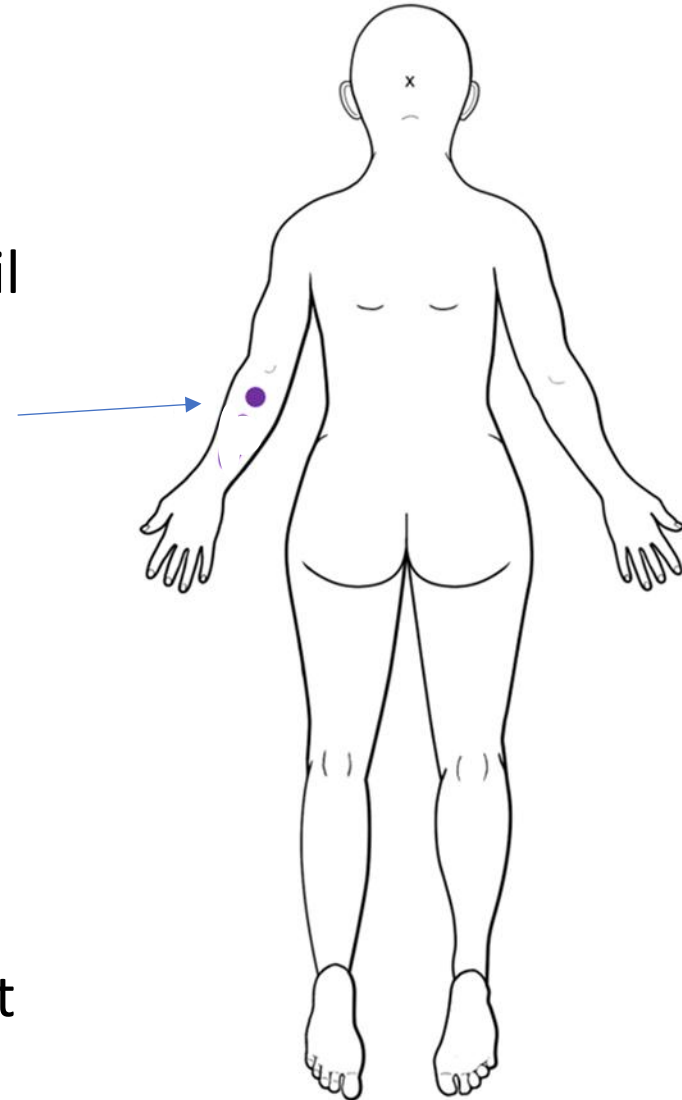
## Beskrivelse :

En rund, blålilla hudmisfargning, 2,5 cm i diameter. Intakt hudoverflate

Vurdering

## Klassifisering og mekanisme (A & B):

Bloduttredelse som passer med stumpt traume som f.eks. trykk, slag, støt



# Vurdering opp mot omstendigheter - Trinn C

- De påviste underhudsblødningene på armen har oppstått ved stump vold som trykk/slag/støt med/mot stump, relativt hard gjenstand. Skaden kan ha oppstått ved for eksempel et basketak. Grep?
- Andre årsaker til den beskrevne skaden kan ikke utelukkes.
- Eksakt aldersbestemmelse er vanskelig, men slik de fremkommer på foto og er beskrevet i journalen passer det med at de er ferske og kan ha oppstått rundt det beskrevne hendelsestidspunktet. Det kan ikke utelukkes at de har oppstått kort tid før eller etter.

## Eksempel 2

- Mann slått på ryggen med noe avlangt, stokklignende gjenstand
  
- Undersøkt få timer etter hendelsen

# Skadedokumentasjon

Beskrivelse

## Lokalisasjon:

På øvre del av ryggen

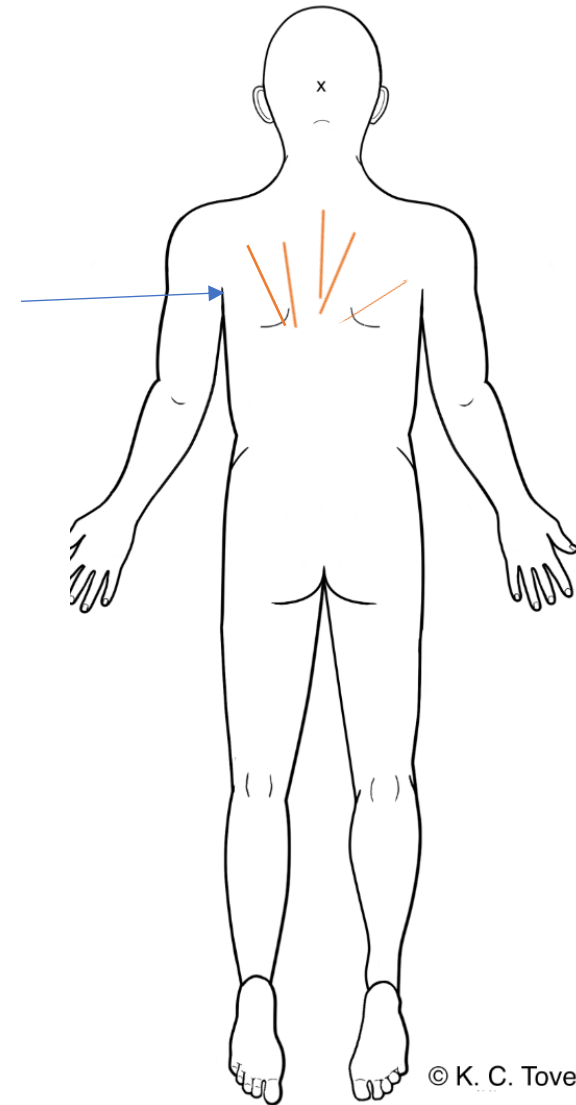
## Beskrivelse :

Tallrike, tilnærmet parallelle, rødlilla hudmisfargninger, opptil 13 cm lange og 0,6 cm brede. Stedvis oppklaring i huden i mellom, innbyrdes avstand 0,5 cm. Omgitt av diffust avgrenset, rødlig hudmisfargning.

Vurdering

## Klassifisering og mekanisme (A & B):

Bloduttredelser som passer med stump traumer som f.eks. trykk, slag, støt (enige?)



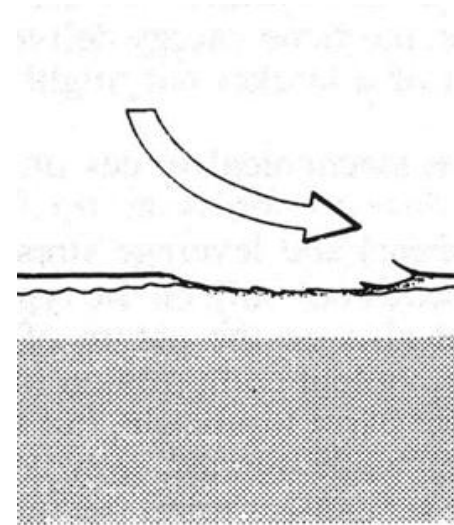
© K. C. Tover.

# Vurdering opp mot omstendigheter - Trinn C

- De rødliga hudmisfargningene vurderes være underhudsblødninger oppstått ved gjentatt stump vold som slag/støt med en hard, avlang, stump gjenstand, som for eksempel en stokk. Skadene er omgitt av rødlig hudmisfargning.
- Det er ikke angitt i journalen om de rødlig hudmisfargninger er testet for avblekbarhet, og man kan dermed ikke vurdere om funnen er bloduttredelse etter stumpt traume, eller økt blodgjennomstrømning, som er mer uspesifikt og kan ha andre årsaker.
- Andre oppkomstmekanismer kan ikke utelukkes.
- Aldersbestemmelse kan være vanskelig. Pasienten undersøkes få timer etter den beskrevne hendelsen og skadene fremstår ferske. De kan ha oppstått ved det beskrevne hendelsestidspunktet.

# Hudavskrapning

- Tangential kontakt mellom hud og annen overflate
- Oppflosset overhud
- Rødbrun, små blodårer i sårbunnen
- Ofte mulig å si noe om skrapretningen



# Eksempel 3

- Eldre kvinne overfalt utendørs
- Oppstod basketak hvor hun lå mot bakken
- Bekledning; skjørt
- Undersøkes ca 36 timer etter hendelsen.

# Skadedokumentasjon

## Beskrivelse

### Lokalisasjon:

Høyre knehase og baktill på høyre legg.

### Beskrivelse :

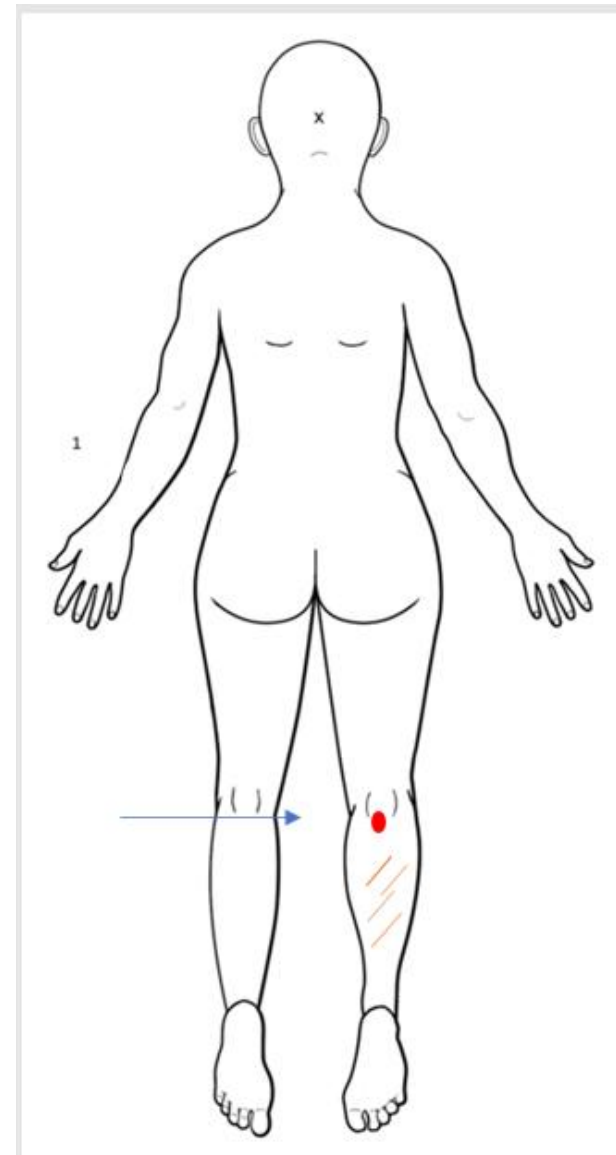
Et tilnærmet rundt, spettet rødlig overfladisk hudskrap med oppflossing av overhuden mot høyre.

Fire strekformede, overfladiske hudskrap, dels hinnebelagte, opptil 13 cm lange og 0,4 cm brede.

## Vurdering

### Klassifisering og mekanisme (A & B):

Overhudavskrapninger forenlige med stumpe traumer som f. eks. støt, trykk, drag av del av gjenstand langs huden.



# Vurdering opp mot omstendigheter - Trinn C

- De påviste overhudsavskrapene har tilkommet ved gjentatt stump vold som støt/slag mot/av en gjenstand, samt drag av en spissere del av en gjenstand over huden slik at denne er blitt skadet i deler av eller hele kontaktflaten.
- Skadene kan ha oppstått ved det beskrevne hendelsesforløpet, men andre årsaker til skadene kan ikke utelukkes.
- Eksakt aldersbestemmelse er vanskelig, men skadene kan ha oppstått ved det beskrevne hendelsestidspunktet, men også like før/etter.

# Korrelasjon mellom tilheling på cellenivå og synlige tegn

Tid (ca.)	Fase/prosess	Synlig tegn
0-15 min	Hemostase	Hvit farge om kring Koageldannelse
15 min- dag 6	Inflammasjon	Rødme, varme, hevelse, smerte
28-48 t	Proliferativ (reepitelialisering)	Eschar sløytes av, neoepidermis dannes
Dag 4-7	Profilerativ (angiogenese)	Granulasjonsvev
Dag 3-21	Proliferativ (kollagendannelse)	Ikke synlig for blotte øye
Dag 4-14	Modningsfase (remodellering)	Sårkanter dras mot hverandre
3 uker- 6md	Modningsfase (remodellering)	Økt styrke i vevet
Uker- måneder	Modningsfase (remodellering)	Redusert indurasjon og rødhet

REVIEW ARTICLE

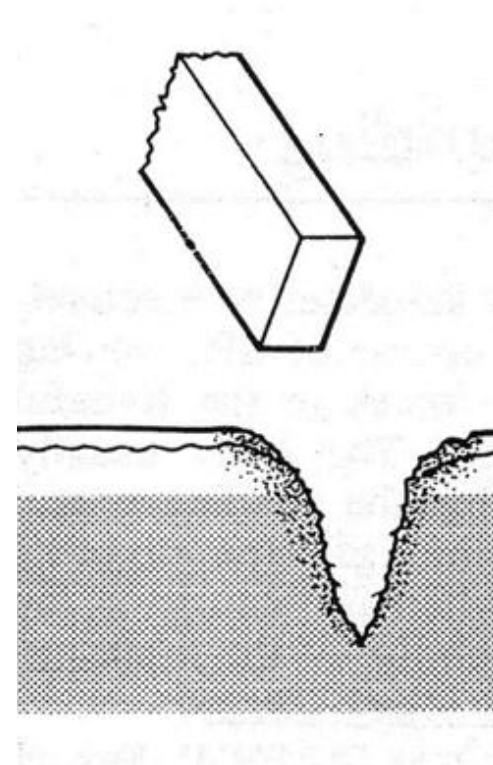
## Normal Cutaneous Wound Healing: Clinical Correlation with Cellular and Molecular Events

CHRISTIAN L. BAUM, MD, AND CHRISTOPHER J. ARPEY, MD

Department of Dermatology, University of Iowa Hospitals and Clinics, Iowa City, Iowa

# Knusningsrifter

- Støt/slag av fast gjenstand mot hud, ofte i kombinasjon med drag mot huden
- Hudavskrap og blødning inntil sårkanten
- Vevsbroer, evt kryssende hår i dypet mellom sårkantene
- Ofte stjerneformet og underminert



# Eksempel 4

- Ung mann slått i hodet med en noe, mulig balltre, men usikker.
- Blødning relativt med en gang
  
- Undersøkes to timer etter hendelen.

# Skadedokumentasjon

Beskrivesle

## Lokalisasjon:

På toppen av hodet

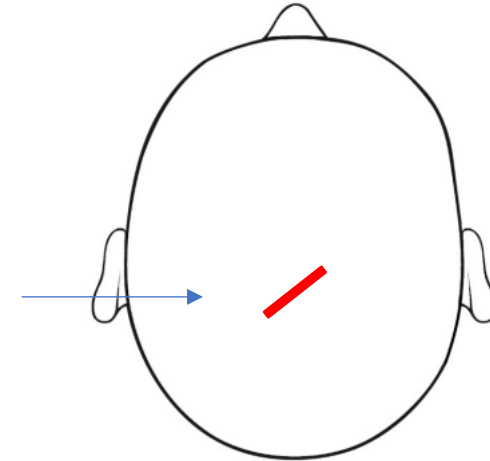
## Beskrivelse:

Avlang hudskade med ujevne kanter og synlige vevsbroer i sårbunnen, ca. 5 cm lang, spriker mest på midten, ca. 0,7 cm. Omgitt av rødlig overfladisk hudskade. Skråstilt bakover mot venstre.

Vurdering

## Klassifisering og mekanisme (A & B):

Knusningssår som passer med stumpt traume som f. eks. slag, støt



# Vurdering opp mot omstendigheter - Trinn C

- Den påviste knusningsriften har oppstått ved stump vold som støt/slag mot/av en hard gjenstand, som for eksempel et balltre.
- Andre oppkomstmekanismer kan ikke utelukkes.
- Eksakt aldersbestemmelse er vanskelig, men skaden fremstår fersk ved undersøkelsen og kan ha oppstått ved det beskrevne hendelsestidspunktet, men også like før/etter.

# Skarp vold (stikk-/skjære-/huggsår og risp)

- Sårkanter skarpe, dog kan være ujevne
- Ingen vevsbroer
- Oftest ingen substansdefekt

# Eksempel 5

- Mann bitt i leppen ved forsøk på overgrep
- Behandlet på skadelegevakten, behandling med AB.
  
- Undersøkt 2 døgn etter hendelsen

# Skadedokumentasjon

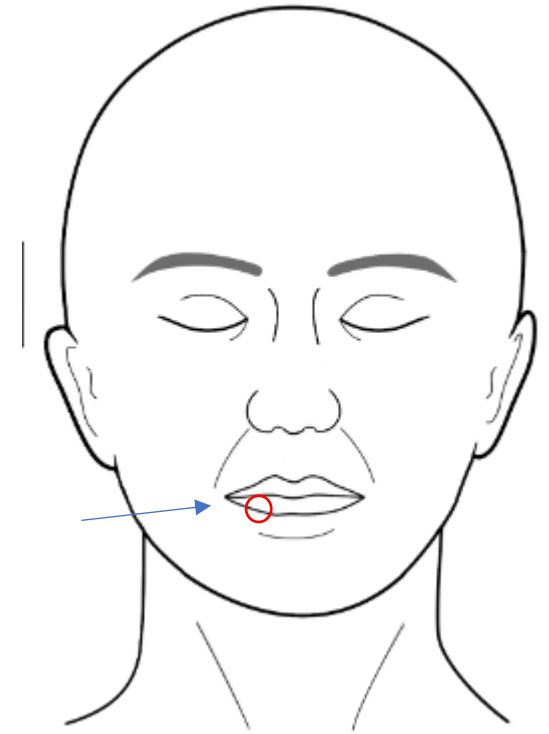
Beskrivelse

## Lokalisasjon:

På høyre halvdel av underleppen

## Beskrivelse :

En tilnærmet ringformet hudskade, 1,5 cm i diameter. Lukket med fem sting. Synes å være intakt vevsbro på innsiden av leppen.



© K. C. Toverud

Vurdering

## Klassifisering og mekanisme (A & B):

Sårskade som kan passe med stump vold som støt/trykk, mulig i kombinasjon med bevegelse/skrap.



# Vurdering opp mot omstendigheter - Trinn C

- Stump vold som kan passe med støt/trykk av relativt skarp kant av en gjenstand mot huden. Skaden kan passe med å være påført med et bitt hvor kun en liten del av leppen har kommet i mellom noen få tenner. Hvem sine tenner dette dreier seg om kan ikke nærmere vurderes.
- Andre oppkomstmekanismer kan ikke utelukkes.
- Eksakt aldersvurdering er vanskelig. Slik skadene fremstår på undersøkelsen er de ferske, og kan ha oppstått ved det beskrevne hendelsestidspunkte.

# Termisk skade

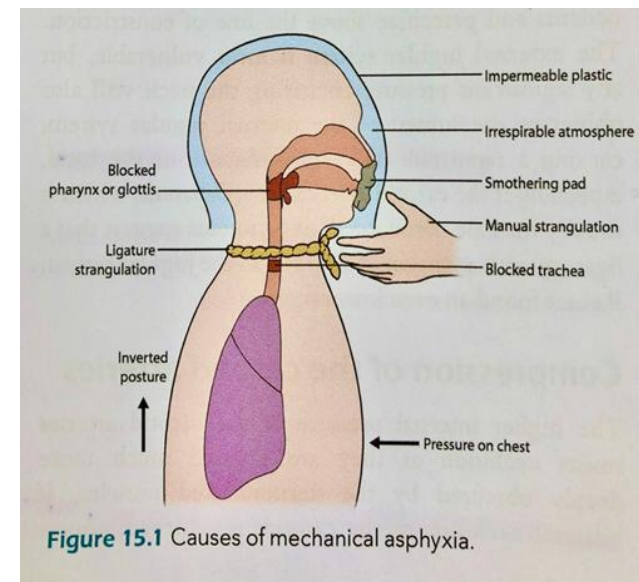
- Forbrenning > forfrysning
- Mindre vanlig ved SO og VNR  
legevakt
- Vanligere ved barnemishandling  
(skålding)
- Ev. sigarett-brennmerker

# Alvorlige skader -halsgrep

- Helse først! Vurdering skader og behov for videre ivaretagelse
- Sykehusinnleggelse?
- Alvorlige skader forholdsvis sjeldent ved seksuelle overgrep
  - 50 - 70 % noen form for skade/merker
  - 2 - 8 % alvorlige skader
  - 2 - 5 % av SO pasienter trenger innleggelse
- Hyppigere ved relasjonsvold og noen overfall

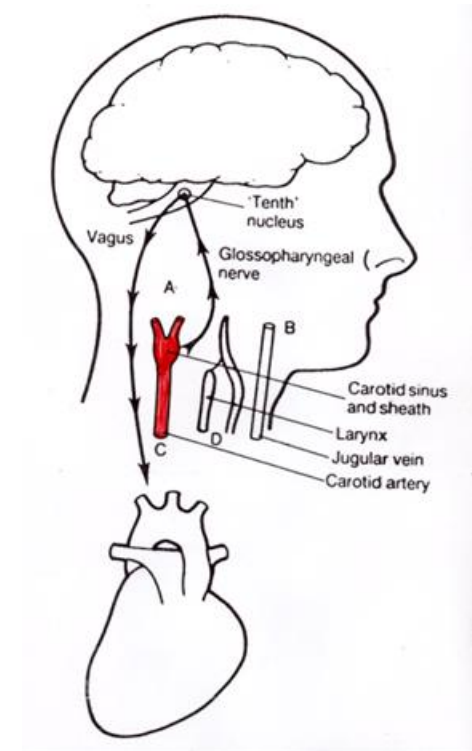
# Kvelning

- Mekanisk kvelning;
  - Ytre sperring (pose, plast, hånd, bukleie med ansiktet ned i underlag)
  - Indre sperring (papir, tekstil, mat)
  - Omsnøring (tau, belte, ledninger)
  - Sammenklemning (hender, arm, gjenstand)
  - Bevegelseshinder (komprimere brystkassen, bukleie mot for eksempel trappetrinn)
  
- Halsgrep – vanlig alvorlig vold;
  - 8-11% av pasienter på Overgrepsmottak
  - 27-70% ved vold i nær relasjon



# Omsnøring/halsgrep

- Arteriekompresjon
- Venekompresjon
- Luftveiskompresjon
- Refleksmekanismer via glomus caroticum (carotis refleks)
  
- Mulige funn; halsskader
  - punktblødninger/stuvning
  - avgang urin/avføring



# Sjekkliste i Rettsmedisinsk protokoll Side 3

## SJEKKLISTE HALSGREP:

Hvordan ble halsgrep utført? (en/to hender, «choke», snøre etc.)

Hvor lenge varte det? Ev. hvor mange ganger?

Spør systematisk etter symptomer og se systematisk etter tegn.

Vurder innleggelse til observasjon for utvikling larynksødem eller for andre komplikasjoner.

Symptomer:	Under halsgrep			I etterkant		
	Ja	Nei	Beskriv	Ja	Nei	Beskriv
Pustevansker						
Bevissthetstap						
Ufrivillig urin-/avføringsavgang						
Synsforstyrrelse (f.eks. prikking, lysglimt)						
Hørselsforstyrrelse (f.eks. øresus)						
Svimmelhet						
Heshet						
Svelgevansker /svelgesmerter						
Smerter på hals						

Funn/tegn ved undersøkelse	Ja	Nei	Beskriv
Respirasjonsbesvær/stridor			
Hørbar heshet			
Skader på hals, under kjeve/hake			
Petekkier (se over hodebunn, ansikt, bak ører, trommehinner, øyne og munnhule)			
Subkonjunktival blødning			
Ødem leppe/tunge			
Palpasjonsemhet på hals			

Kommentarer

## SJEKKLISTE HODESKADE:

Type vold/traume (slag, spark, dyttet mot f.eks. vegg/bakke, slått med gjenstand).

Spør systematisk etter symptomer og se systematisk etter tegn.

Vurder innleggelse / CT iht. vanlige hodeskade-kriterier.

Symptomer:	Ja	Nei	Beskriv
Bevissthetstap under hendelse			
Amnesi			
Kvalme / oppkast			
Hodepine			

Funn/tegn ved undersøkelse	Ja	Nei	Beskriv
Skader i ansikt / hodebunn (inkl. palpasjonsemhet)			
Pupille-avvik			
Blod bak trommehinner			
Fokalnevropologiske utfall			
Annet			

Kommentarer

- Anamnese; type og varighet
- Bevissthetstap? Forvirring?
- Pusteproblemer?
- Syns- og hørselssymptomer?
- Ufrivillig avgang av urin eller avføring?
- Påfølgende heshet, svelgevansker?
- Smerter på halsen
- Synlige skader på halsen?
- Punktblødninger?

Både dødelig og ikke dødelig halsgrep kan være uten synlig tegn til skade!

# Anoksisk progresjon

- Begrenset med litteratur, kun en (uetisk) eksperimentell studie (Rosen et al 1943)

Tid i sekunder



- 6,8 sekunder bevissthetstap
  - 10 sekunder stivt blikk, bevissthetstap, kramper
  - 15 sekunder ufrivillig vannlating
  - 30 sekunder ufrivillig avføring
- 
- Kom til seg selv: forvirret, i sjokk, «tåpelig smil», eufori, hukommelsestap
- Lysbilde oversatt fra: dr Maire Kelly, SARC Western Australia
- Kverkingdødsfall bare gjerningspersonens utsagn å utgå fra. Litteraturen angir intervall på 20–120 sekunder som nedre grense.

# Eksempel 7

- 30 år gammel kvinne, frivillig samleie som eskalerte
- Gjentatte slag mot hodet, trykk med hånd mot hals samt omsnøring med en gjenstand.
- Usikker varighet, mulig episoder med bevissthetstap
  
- Undersøkt 5 dager etter angitt hendelse;
  - ikke punktblødninger
  - ufrivillig urin-/avføring
  - smerter ved berøring hals
  - heshet

# Skadedokumentasjon

Beskrivelse

## Lokalisasjon:

Fortil på halsen og i nakken

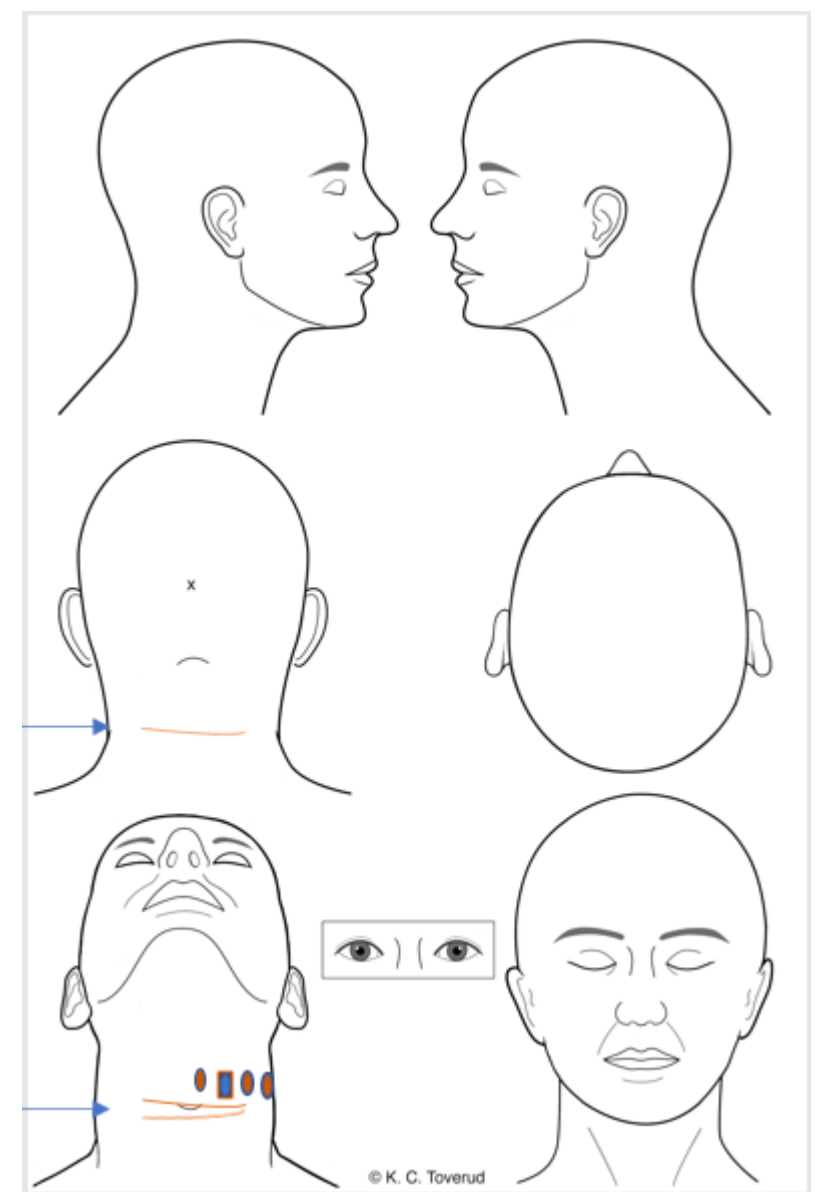
## Beskrivelse :

To tverrstilte, dels inntørkede og hinnebelagte, overfladiske hudskader, 0,5 cm brede. Like ovenfor disse flere diffust avgrensede, rødliga hudmisfargninger med gulgrønn randsone, opptil 1 cm i diameter. I nakken en tverrstilt, hinnebelagt hudskade, opptil 0,5 cm bred

Vurdering

## Klassifisering og mekanisme (A & B):

Overfladiske hudskader og underhudsblødninger omkring halsen som passer med stump vold



# Vurdering opp mot omstendigheter - Trinn C

- De overfladiske hudskadene på halsen passer med å være påført ved stump vold som trykk, mulig i kombinasjon med drag, av en relativt tynn, bøyelig gjenstand, som for eksempel en kabel/ledning. Denne er surret rundt halsen med et visst trykk i minimum en runde. De spredte underhudsblødningene passer med å være påført ved stump vold som trykk/støt mot/av en relativt hard gjenstand mot halsen. Samtlige skader kan ha oppstått i et hendelsesforløp som forklart.
- Andre årsaker kan ikke utelukkes.
- Eksakt aldersbestemmelse er vanskelig. Undersøkes 5 dager etter hendelsen. De overfladiske skadene er i tilheling med stedvis vedvarende hinnedannelse, og underhudsblødningene har gulgrønn randsoner. Skadene kan ha oppstått på det beskrevne hendelsestidspunktet, men kan også være noe eldre/ynge.

- Alvorlighetsgrad?

I aktuell sak er det beskrevet omsnøring med gjenstand rundt halsen, bevissthetstap og smerter/heshet.

Omsnøring/trykk mot halsen er potensielt livstruende da det kan medføre avklemming av halsens samleårer, pulsårer og/eller luftrøret. I sjeldne tilfeller kan også refleksutløst hjertestans oppstå. For at et omsnøring/halsgrep skal bli livstruende, kreves at det holdes med en viss kraft og en viss varighet. Jo større kraften er, desto kortere varighet behøves for at livsfare skal oppstå, og et konstant trykk mot halsen er farligere enn vekslende hardere og løsere grep. Hvor på halsen trykket appliseres, har også betydning.

Det forekommer at en person utsettes for alvorlig/livstruende halsgrep uten at ledsagerfunn/symptomer som beskrevet ovenfor opptrer.

Kvelningssituasjonen i aktuell sak vurderes å ha vært av livstruende alvorlighetsgrad.

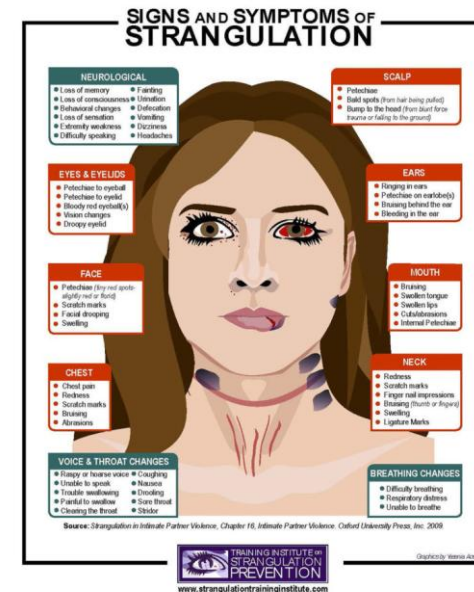
# Tiltak

- Observasjon min. 12 timer (larynksødem)
- Info til pasient om symptomer som kan komme senere:
  - Luftveisproblem
  - FAST-symptomer / neurologiske symptom
- F – ansiktslammelse, smiler skjevt
- A – lammelse i arm eller bein
- S – språkvansker, finner ikke ord
- T – taleproblem, utydelig tale
- Lav terskel for konferere/henviser ØNH / Nevrolog
- Ved opplysninger om halsgrep og vold i nær relasjon  
Tenk sikkerhet! Avvergingsplikt.
- ➔ Risiko for partnerdrap øker x 7 (WHO)

# Komplikasjoner etter halsgrep

- Alvorlige skader/komplikasjoner sjelden, ca. 1 %, ev. med forsinket debut:

- Luftveis hevelse eller –spasme (larynks)
- Luftrørsperforasjon (trachea)
- Kar-skader (a.carotis disseksjon/trombose)
- Cerebrovaskulære hendelser
- Ryggmargsskade
- Aspirasjonspneumoni
- Thyroid-storm
- Abort
- Død



- Lite kunnskap om ev. langtidskonsekvenser

Takk for meg...