


Undersøkelse og sporsikring fra kroppsåpninger

NKLM Grunnkurs for overgrepsmottak

Dina Midttun

24. MARS 2025



- Rettsmedisinsk undersøkelse versus medisinsk undersøkelse av kroppsåpninger
- Rutiner for sporsikring
- Systematisk beskrivelse av vanligste skadetyper
- Kjenne til norske anatomiske betegnelser

Agenda



- Undersøkelse av kroppsåpninger
- Sporsikring
- Skader
- Munnhule
- Underliv kvinne og mann
- Endetarm


Undersøkelse av kroppsåpninger



- Bestreb undersøkelse fra alle kroppsåpninger; munnhule, underliv og anus
- Ikke alle husker alt eller orker å fortelle alt i starten, noen forteller det verste til sist
- Respekter om pasienten sier nei, men tilby alltid undersøkelse i munn, genitalia og analt selv om det ikke foreligger informasjon om penetrasjon her

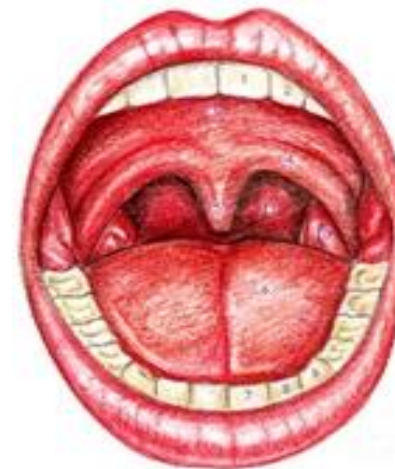- Forklar gangen i undersøkelsen
- Har pasienten gjort GU før? Gikk det greit? Spør om anoskopi
- Sporprøver FØR smitteprøver.
- Eksplorerer kun vaginalt og analt på indikasjon, helst etter gjennomført sporsikringsundersøkelse

Sporsikring fra kroppsåpninger



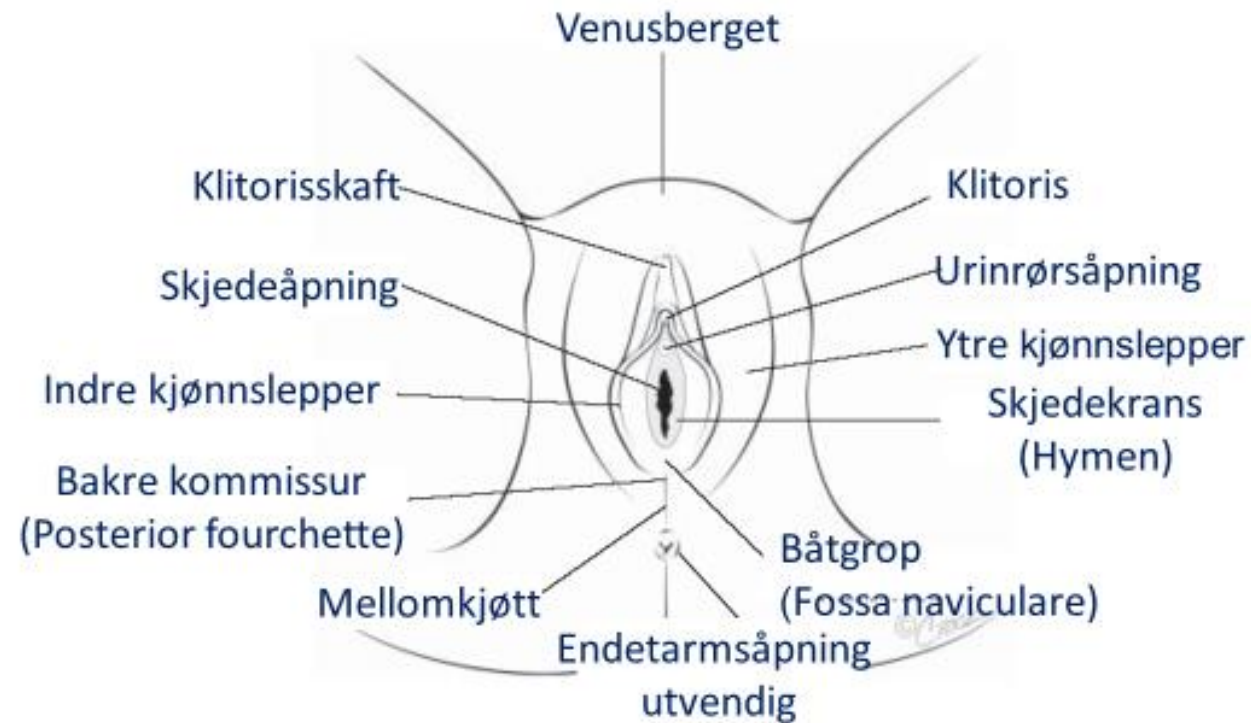
Sporsikring fra munn

- Første døgn
- 2 pinner fra munnhule:
 - Tannrekkenes utside og innside
 - Ta godt nede i groper og ev. i ganen
- 2 pinner lepper/rundt munn:
 - Ved kyssing på munn
 - Ved oral penetrasjon med penis



Se også
etter
skader og
merker

Norske anatomiske begrep



Sporsikring kvinnelig kjønnsorgan

- Første uken
- 2 pinner ytre kjønnslepper
- 2 pinner indre kjønnslepper
- 2 pinner ytre endetarm lurt å ta på dette tidspunkt

Vask/tørk og hanskebytte

- 2 pinner midt i skjede
- 2 pinner dypt i skjede
- 2 pinne livmorhals

Se også
etter
skader og
merker
utvendig &
innvendig

Sporsikring endetarmsåpning alle kjønn

- Første 3 døgn
- 2 pinner ytre endetarmsåpning

Vask/tørk og hanskebytte

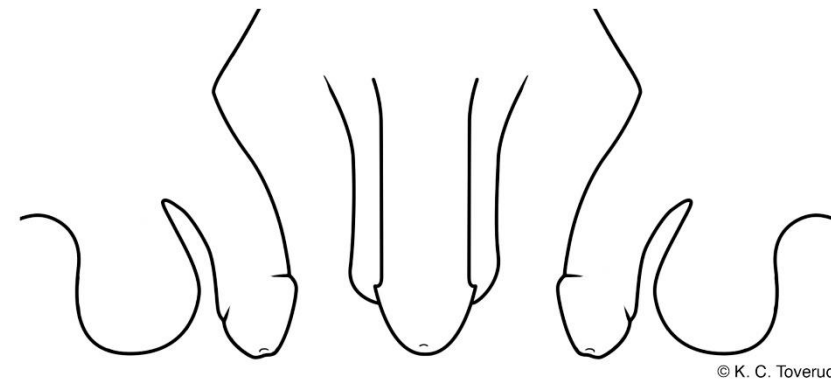
- Gjennom anoskopet:
- 2 pinner endetarmsåpning innvendig

- Husk at sæd renner ned, og samler seg i groper/ kløfter.

Se også
etter
skader og
merker
utvendig &
innvendig

Sporsikring mannlig kjønnsorgan

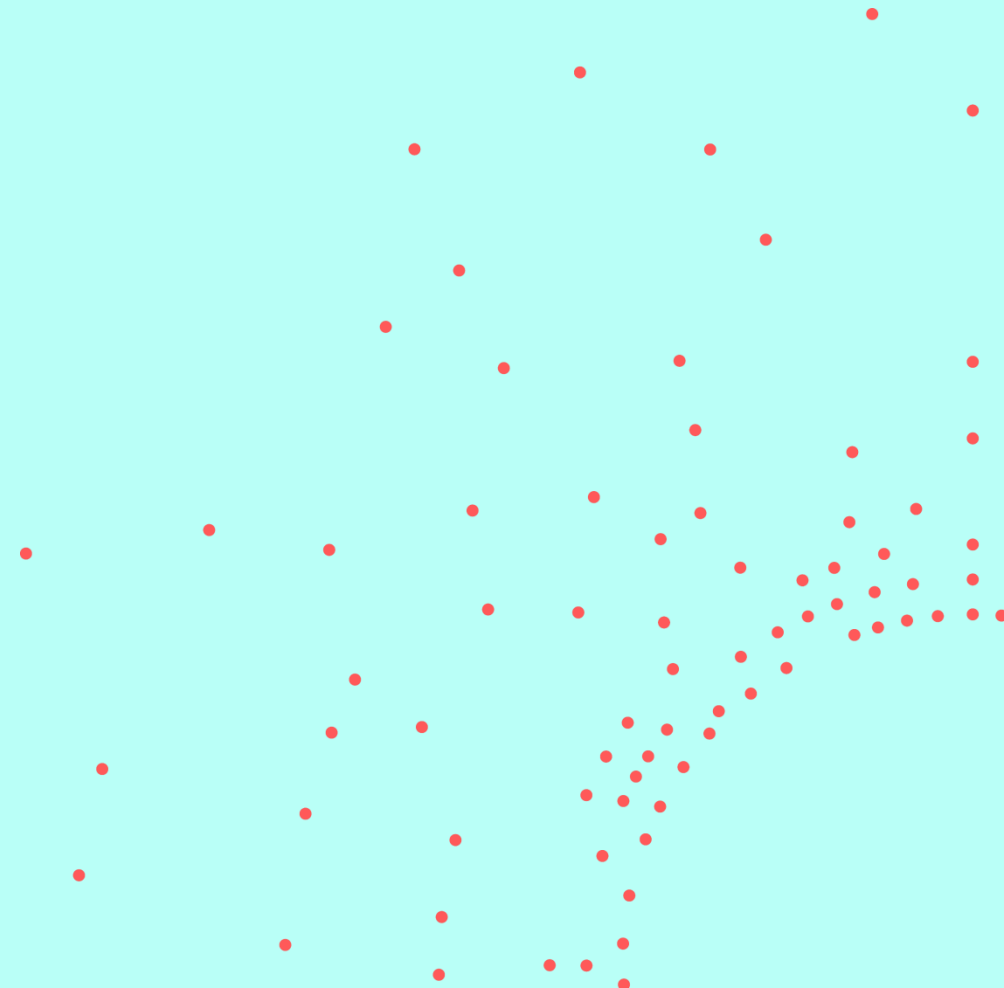
- Første 3 døgn :
- 2 pinner pungen (scrotum)
- 2 pinner penisskaft
- 2 pinner penishodet og sulcus coronarius



Se også
etter
skader og
merker

- Noter på sporsikrings skjema og poser om sporprøve er:
 - Tatt fra hvilken kroppsdel
 - Tatt fra en skade
 - Type kroppsvæske/fremmedmateriale
 - Sæd
 - Spytt
 - Epitel
 - Blod
 - Skitt/grus osv.
- Lege og sykepleier går gjennom sporsikrings skjema og sporpinner etter undersøkelse.

Skadedokumentasjon av kroppsåpninger



Skadedokumentasjon kroppsåpninger



- Skader er sjeldne, 15-30 % synlig skade
- Inspeksjon alene kan sjelden bekrefte seksuell kontakt og kan aldri utelukke dette
- Kan aldri skille frivillig versus ufrivillig kontakt

Undersøkelse kroppsåpninger

- Bruk «urskive» som utgangspunkt for lokalisering av funn
- Tegn form og utbredelse på skisse
- Ved innvendig skade
 - Hvor langt inn / hvilken side?
 - Mål eller estimer størrelse
- PCR-pensel direkte fra sår/sprekker i munnhule, kjønnsorgan, perineum og endetarm (syfilis og HSV)



- Beskrivelse er det aller viktigste, noe dere må kunne!
- Rettsmedisinsk vurdering er vanskelig (umulig) uten god beskrivelse:

- A. Klassifisere: hva slags type skade (bloduttredelse, overhudsavskrapning, skarpkantet sår etc.)
- B. Skademekanisme: stumt traume, skarpt traume, termisk skade, kjemisk skade
- C. Omstendigheter: kan funnene ha oppstått i et gitt scenario?

Skadebeskrivelse



Vær systematisk og prøv å følge denne rekkefølgen:

1. Lokalisasjon
2. Form
3. Farge
4. Type skade
5. Størrelse
6. Retning
7. Nærliggende skader
8. Hud/-slimhinneoverflate
9. Avblekbarhet for trykk
10. Hevelse/nivåforskjell

Undersøkelse kroppsåpninger



- Fremmedmateriale
 - Sekret, hår, gress, grus mm.
 - Tenk sporsikring.
- Fremmedlegemer
 - Sikre og/eller beskriv
 - Om større, innvendige, risiko for ytterligere skade: henvisning sykehus

Munnhule

- Ytre inspeksjon:
 - Lepper
 - Munnviker
 - Skader kinn
- Indre inspeksjon:
 - Slimhinne kinn & leppe
 - Gane
 - Svelg
 - Tannstatus
 - Leppebånd, tungebånd
 - Tunge

- Seksuelt betingede skader munnhule er sjeldne, 1-2 %?
- Penis mot gane: rødme, punktblødninger, bloduttredelser
- DD: Punktblødninger ved f.eks. kvelning, hoste, brekninger, ØLI
- Ytre påført skade vanligere, f.eks. grep, slag
- Slimhinneskader dekkes raskt av hvit hinne

Undersøkelse kvinnelig kjønnsorgan



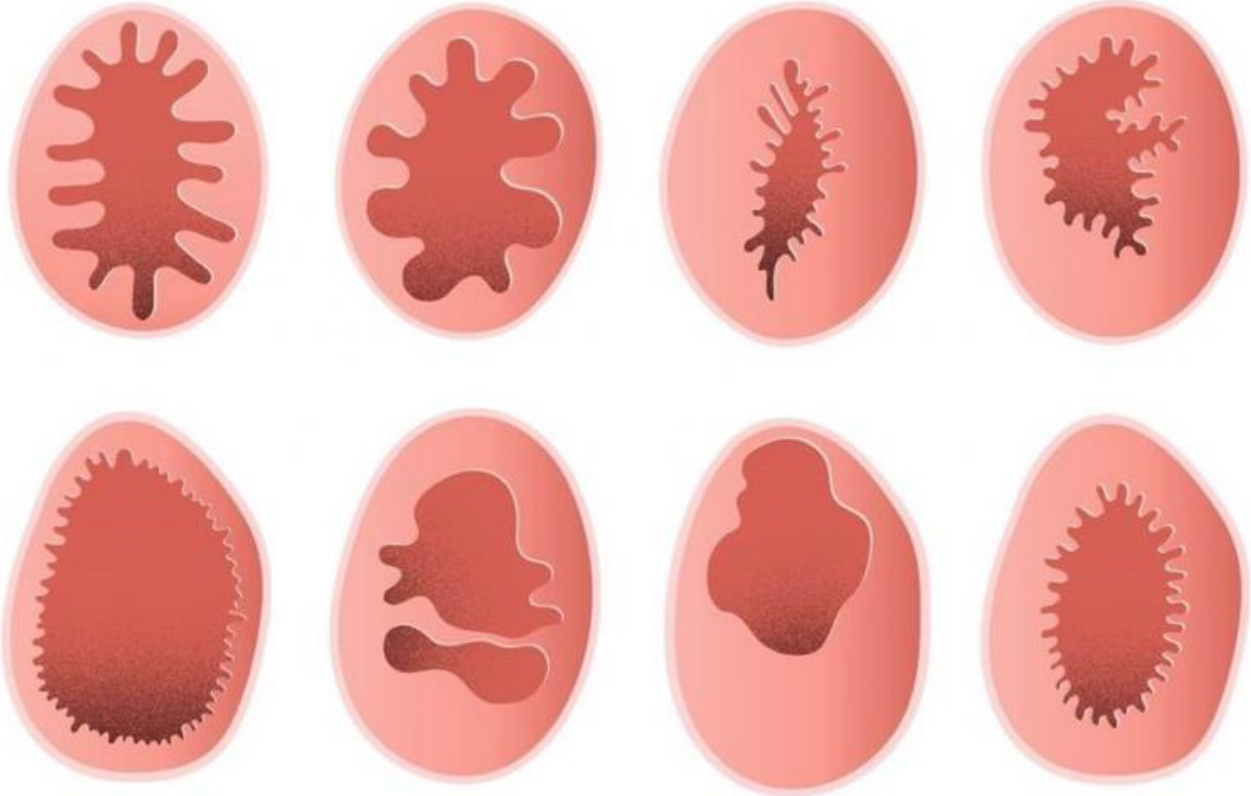- Behåring:
 - Utbredelse, ev. barbering, ettervekst.
 - Ingen hårvekst på indre kjønnslepper
 - Fremmedmateriale (ta prøve)
- Ytre og indre kjønnslepper (hud):
 - Skader, avvik?
 - Se i omslagsfolden mellom indre og ytre
 - Obs båtgroppen og bakover
 - Obs mot uretra/klitoris

Undersøkelse kvinnelig kjønnsorgan



- Skjedekrans (hymen er slimhinne):
 - Stor normalvariasjon.
 - Ev. løftes frem med vattpinne
 - Ferske sår, punktblødninger, bloduttredelser/ kløfter?
 - Utbredelser rundt det hele? Foldet, fliket, mansjettformet?
- Annet:
 - Tidligere kjønnslemlestelse, hudsykdom, tatovering, piercing, eksem?

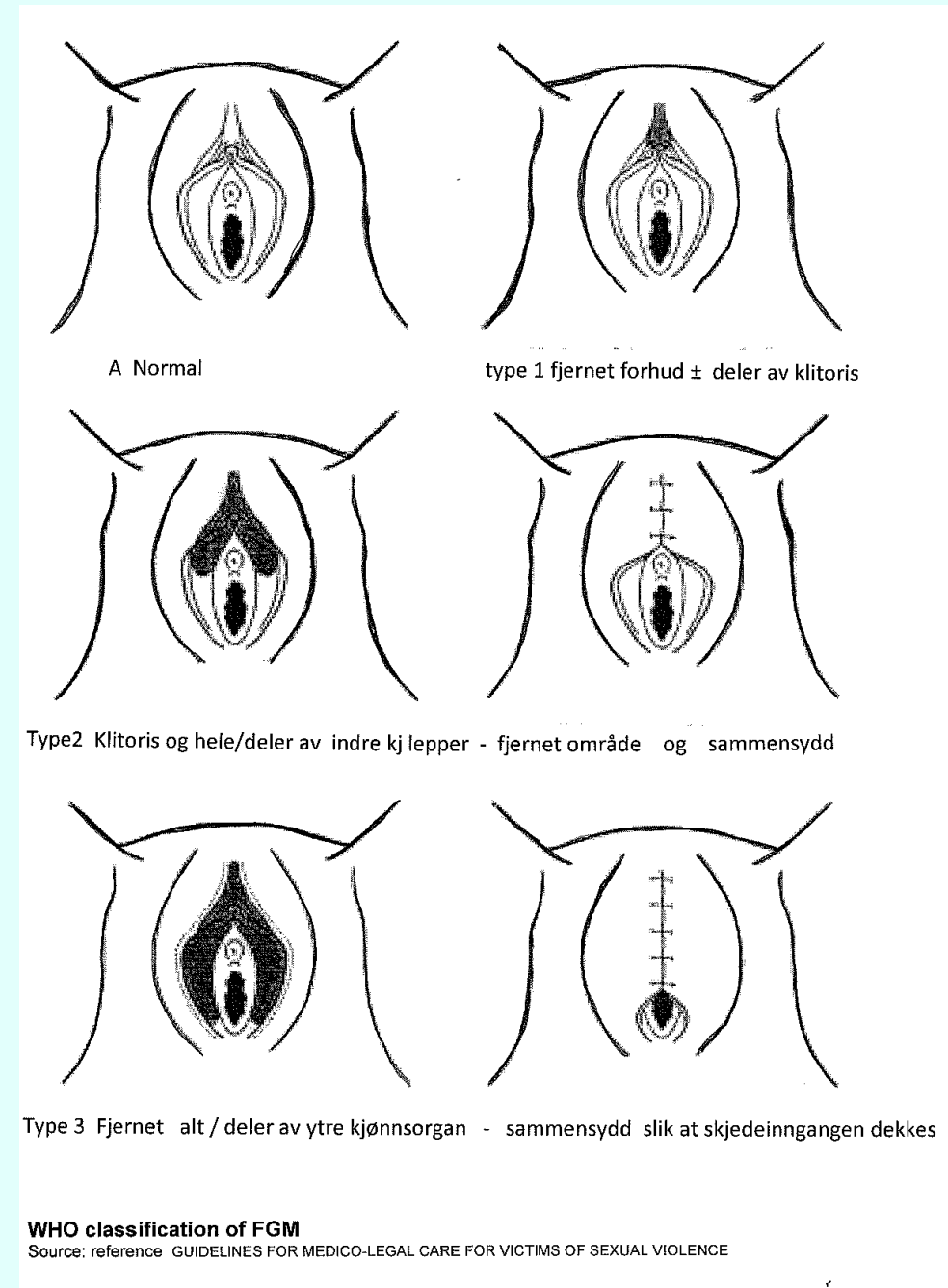
Skjedekransen

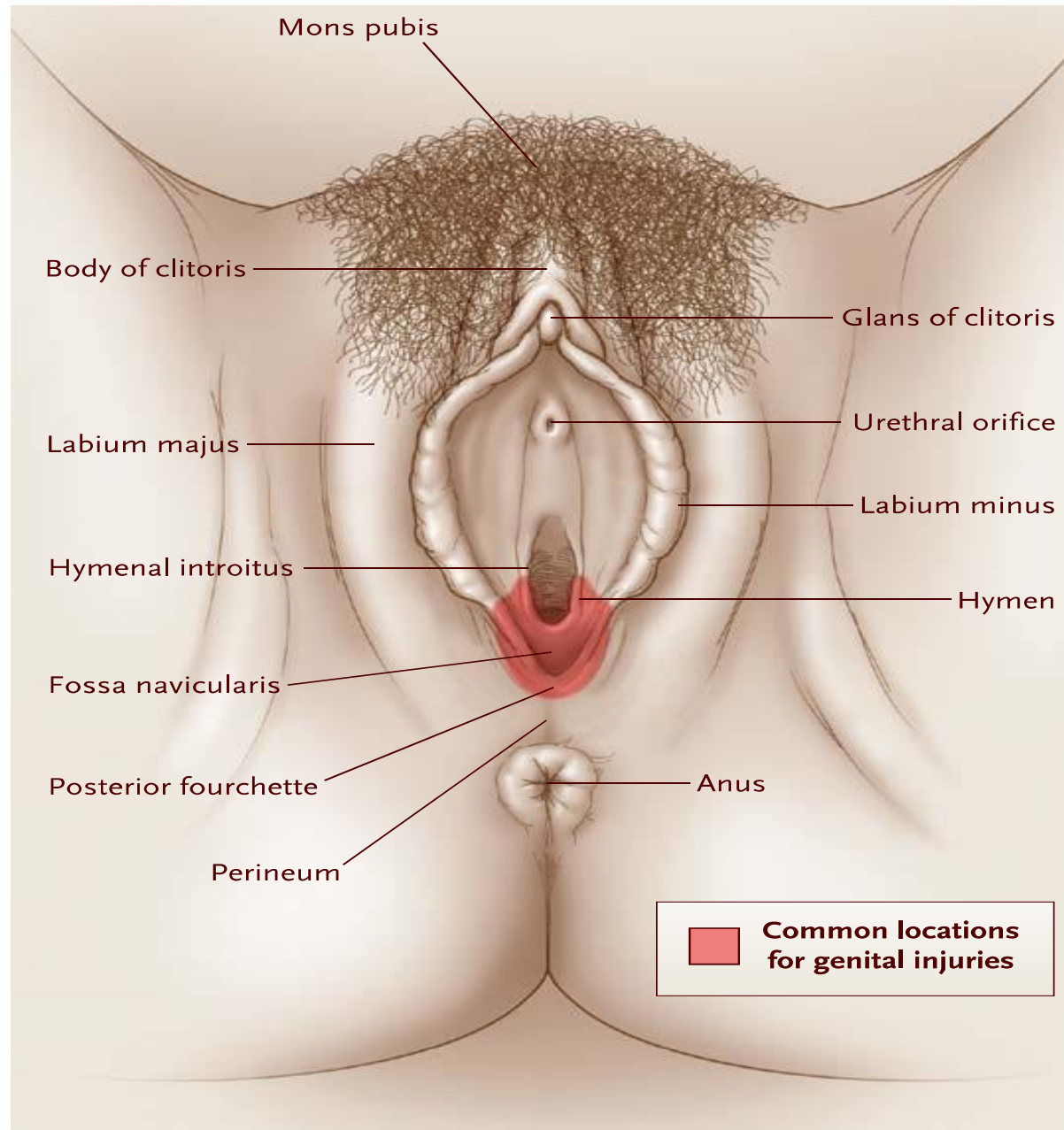


Illustrasjon: sex og samfunn

Kjønnslemlestelse (FGM)

- WHO-klassifisering
- Tre hovedtyper, flere varianter
- Type 1 og 2 kan oversees





Skader etter seksuelt overgrep

- Tidligere seksuell erfaring skader hos 15 - 35%
- Uten tidligere samleie erfaring 20 - 35% ingen skader

- DD Skader ved frivillig sex
- DD Fissurer ved SOI, hudsykdom, annet

(Tall fra inspeksjon uten forstørrelse/farging)

Eksempel skadedokumentasjon

Lokalisasjon: Båtgropen i midtlinjen

Beskrivelse:

En avlang rød overfladisk hudskade.

Lyserød hinne og flekkvis frisk blødning i randen.

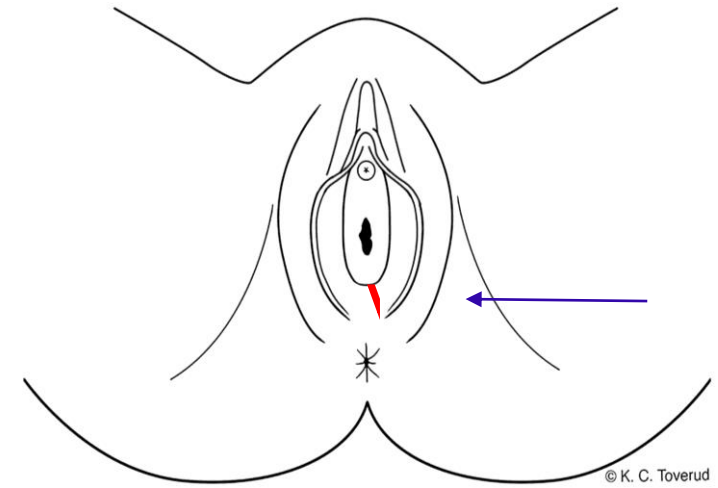
Langstilt, ca. 0,5 cm lang x 0,2 cm bred

Vurdering:

Overfladisk hudskade/rift forenlig

med stumpt traume som f.eks.

støt, overstrekning



Eksempel skadedokumentasjon

Lokalisasjon: Venstre indre kjønnsleppes innside

Beskrivelse:

En avlang rød overfladisk hudskade/hudsår.

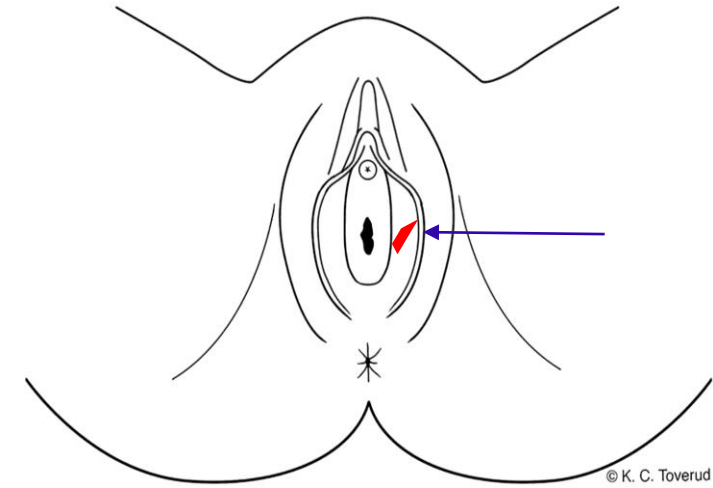
Mørk rød fuktig sårbunn hinne, skarpt avgrenset

Skråstilt, ca. 0,7 cm lang. 0,4 cm i bredeste ende som smalner opp/ut til ca. 0.2 cm.

Vurdering:

Overfladisk hudskade/rift forenlig

med stumpt traume som f.eks. støt, overstrekning



Undersøkelse kvinnelig kjønnsorgan



- Skjede:
 - Blødning? Blødningsfokus?
 - Skader?
 - Fremmedlegemer?
 - Slimhinnenenes tilstand? Utflod?
- Livmorhalstapp:
 - Skader? Punktblødninger?
 - Mormunn rund/tverrstilt? IUD-tråder? Ektopi?
- Sjeldnere skade i skjede og på livmorhals

Alvorlige innvendige skader

- Obs. ved smerter og blødning
- Fast-sittende fremmedlegemer
- Bruk av gjenstand / fisting (neve)
- Innleggelse om fare for ruptur/perforasjon

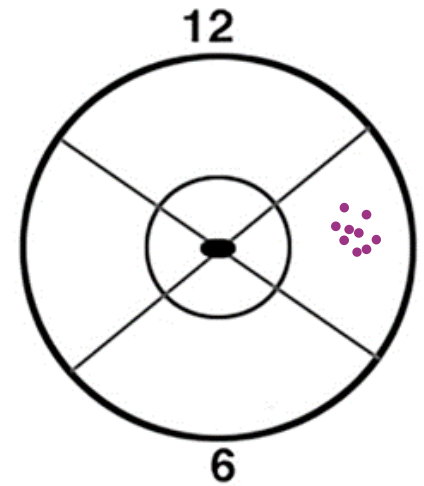
Eksempel skadedokumentasjon

Lokalisasjon:

Skjedeslimhinne høyre side (kl. 3),
ca. 3 cm innenfor skjedeåpningen.

Beskrivelse:

Et område med ca. 20 punktformede
rødlilla slimhinnemisfargninger. Området ca. 1 x 0,7 cm.



Vurdering:

Lokaliserte punktblødninger forenlige med stumpt
traume som f.eks. støt, trykk, gnidning.

Undersøkelse mannlig kjønnsorgan




- Behåring; utbredelse, barbering
- Fremmedmateriale, piercing.
- Penis
 - Forhud intakt/omskåret
 - Forhudsbåndet (frenulum)
 - Urinrørsåpning, utflod
- Pung (scrotum)

Skader mannlig kjønnsorgan

- Skader på penis kan forekomme, men sjelden:
- Småår i forhudsbåndet (frenulum), på penishodet
- Penis ødem (forhud, distale penis): sex, kontaktallergi, irritanter
- Fremmedlegemer utenpå (tourniquet) eller i uretra
- Brudd i svampegemet (corpus cavernosum) ved slag eller kraftig bøyning under ereksjon

Foto



Eksempel skadedokumentasjon

Lokalisasjon:

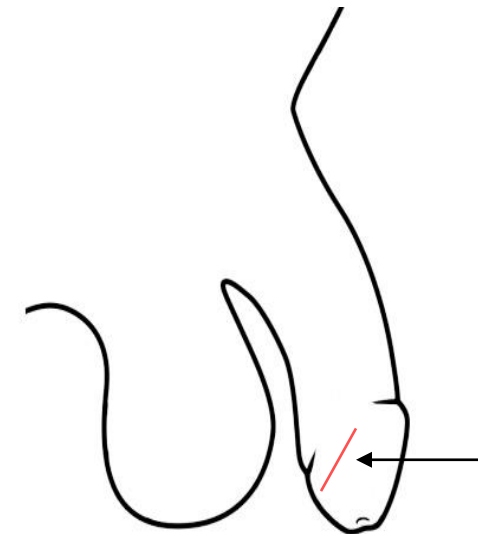
Penishodet høyre side.

Beskrivelse:

Et stripeformet, rødt overfladisk hudskrap, stiplet, ingen tydelig hinne eller skorpe, ingen blødning
Skråstilt, ca. 1 x 0,1 cm

Vurdering:

Overfladisk hudavskrapning forenlig med stumpt traume som f.eks. skrap, friksjon

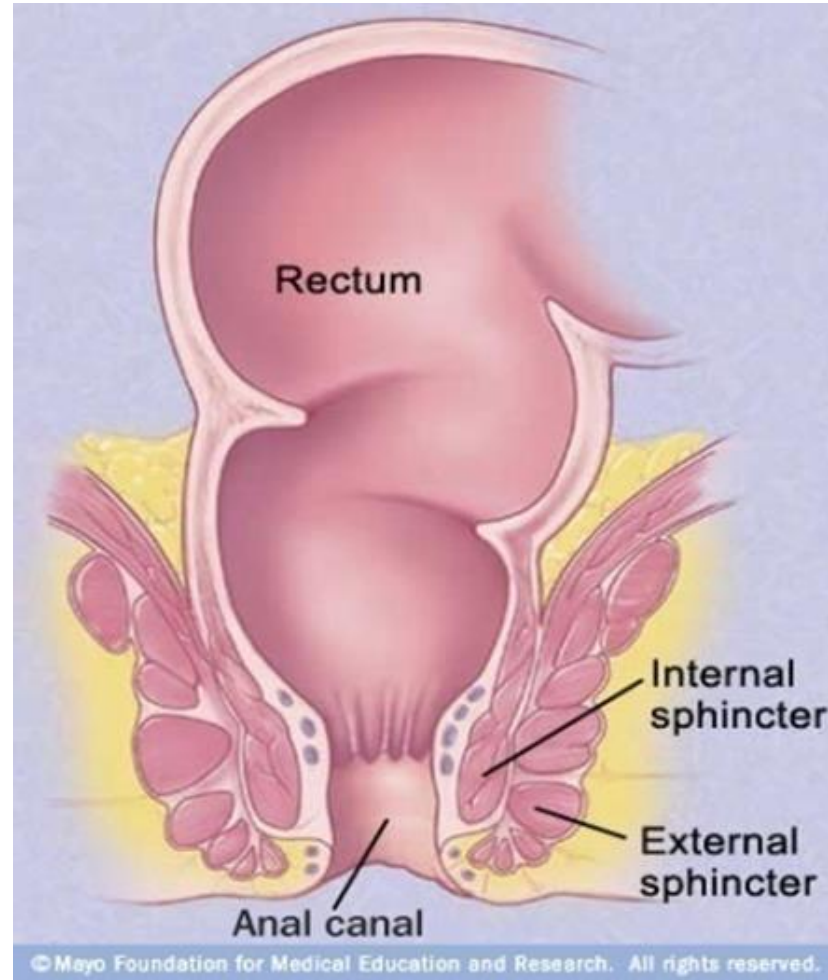


Undersøkelse av endetarmsåpning



- Ca. 20 % angir anal inntrengning, ikke alle forteller
- Ved all GU - ytre inspeksjon anus
- Tilby alltid indre inspeksjon
- Normalt ytre betyr ikke normalt indre

Normal anatomy



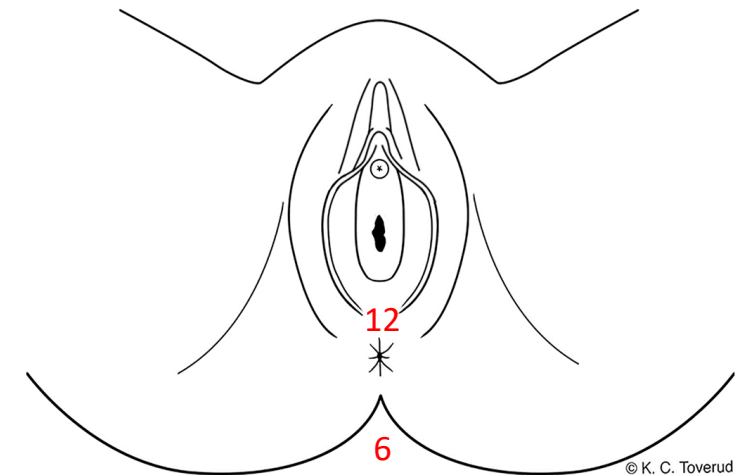
Normale ytre endetarmsfunn

- Distal sone: normal hud med hår og talgkjertler
- Synlige radiære folder
- Lukket / litt åpen; begge deler kan være normalfunn

Normal ytre endetarm

Undersøkelse ytre endetarmsåpning

- Lukket åpning? Radiære hudfolder?
- Fremmedmateriale, hemoroider, eksem etc.
- Presiser hudens allmenne tilstand
 - Skader
 - Overfladiske hudavskrapninger
 - Hudrifter
 - Bloduttredelser
 - Hudmisfargninger
- Separasjon av endetarmsfolder
- Beskriv og tegn funn på skisse (lokalisering som urskive)



Skader ytre endetarmsåpning

- Hudavskrapninger
- Hudrifter/hudskader
 - Ca. 30% ved anal penetrasjon
 - Tverrgående uvanlige
- Bloduttredelser
- Økt blodgjennomstrømning (uspesifikt)
- Hemoroider og ødem kan tilkomme og øke etter anal inntrengning

Perianal hudrift kl.1

Eksempel skadedokumentasjon



Ved undersøkelse

Lokalisasjon:

Endetarmsåpning utvendig, kl. 12 & 6

Beskrivelse:

Kl. 12: en mariske

Kl. 6: en rød stripeformet

hudrift. Blank rød hinne, radiært forløpende, ca. 1 x 0,1cm

I tillegg kl. 5-7 rød, hudmisfargning avblekbar for trykk.

Etterarbeid

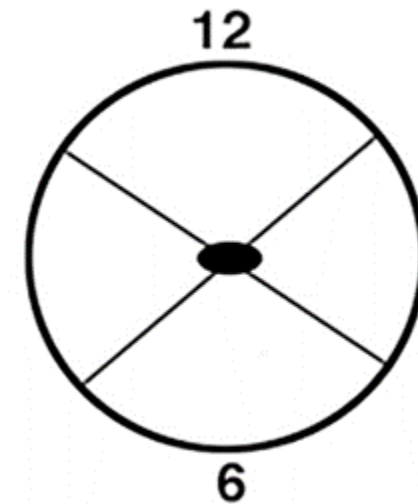
Vurdering:

Overfladisk hudskade/rift forenlig med stumpt traumer som f.eks. overstrekning, skrap.

Endetarmsåpning innvendig

- Analkanalen er få cm lang; ca. 3,5-5 cm
- Proksimal sone
 - Slimhinne, ofte (lakse-)rosa, noen kar-tegninger
- Overgangssone slimhinne-hud
 - Linea dentata: kan fremstå som rød ring
- Intermediær sone
 - Apoderm: hud uten talgkjertler og behåring

- Skisse/beskrivelse som på urskive
- Avstand inn i kanalen
- Estimere størrelse



Eksempel skadedokumentasjon

Lokalisasjon:

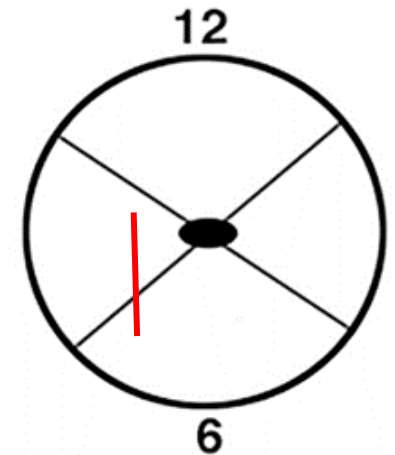
Endetarm innvendig, kl. 7

Beskrivelse:

En avlang, rød overfladisk slimhinneskade, lett blødning, langstilt, synlig del ca. 2 cm x 0,2 cm stor, øvre og nedre begrensning ikke synlig.

Vurdering:

Slimhinneskade forenlig med stumpt traume som f.eks. overstrekning, skrap, støt, trykk.



Noen punkter til slutt

- Vanlig å ikke se skader ved kroppsåpninger etter seksuelt overgrep
- Småskader: fortell pasient om rask tilheling oftest uten arr
- Si at alt ser normalt ut hvis så er tilfelle!
- Rask utskifting av celler i slimhinner og hud
- “Absence of proof is not proof of absence”

- Rettsmedisinsk undersøkelse versus medisinsk undersøkelse av kroppsåpninger
- Rutiner for sporsikring
- Systematisk beskrivelse av vanligste skadetyper
- Kjenne til norske anatomiske betegnelser

TAKK FOR OPPMERKSOMHETEN

Innlegget er basert på tidligere kursmateriell utarbeidet i samarbeid med overleger ved Overgrepsmottaket i Oslo, Katarina Skjælaaen, Henriette Myhre Waitz, Helle Nesvold, Gerd Jorunn Delaveris og Dina Midttun.

