

Skademekanismer og skadedokumentasjon

Grunnkurs for helsepersonell i overgrepsmottak

Dina Midttun

18.11.25

Læringsmål



- Generell kunnskap om ulike skadetyper/-mekanismer
- Systematisk beskrivelse av vanligste skadetyper
- Klassifiserer vanligste skadetyper

Agenda



- Skadetyper, skademekanismer
- Skadebeskrivelse
- Eksempler vanlige skader

Rettsmedisinsk beskrivelse ≠ Beskrivelse for medisinsk behandling

- Skal gi grunnlag for å
 - Identifisere skadetyper
 - Vurdere skadene (overlegeansvar)
- Skader viktig i forhold til rettsapparatet
- Obs: medisinsk behandling alltid viktigst

Rettsapparatet trenger bistand til å avklare/vurdere:

- Vold, tvang
- Ev. nedsatt motstandsevne
- Seksuell kontakt
- Hendelsesforløp
- Når kan dette ha skjedd?
- Farlighet/skadealvor/mén

Fravær av skader på kropp/kroppsåpninger utelukker ikke seksuelle overgrep

- 30-50 % har ikke synlig skade på kroppsoverflate
- > 70 % har ikke skade på kroppsåpninger

Viktig å dokumentere psykisk status og psykiske og psykososiale følger

Hud - anatomi og skadefølger

- Epidermis/overhud:

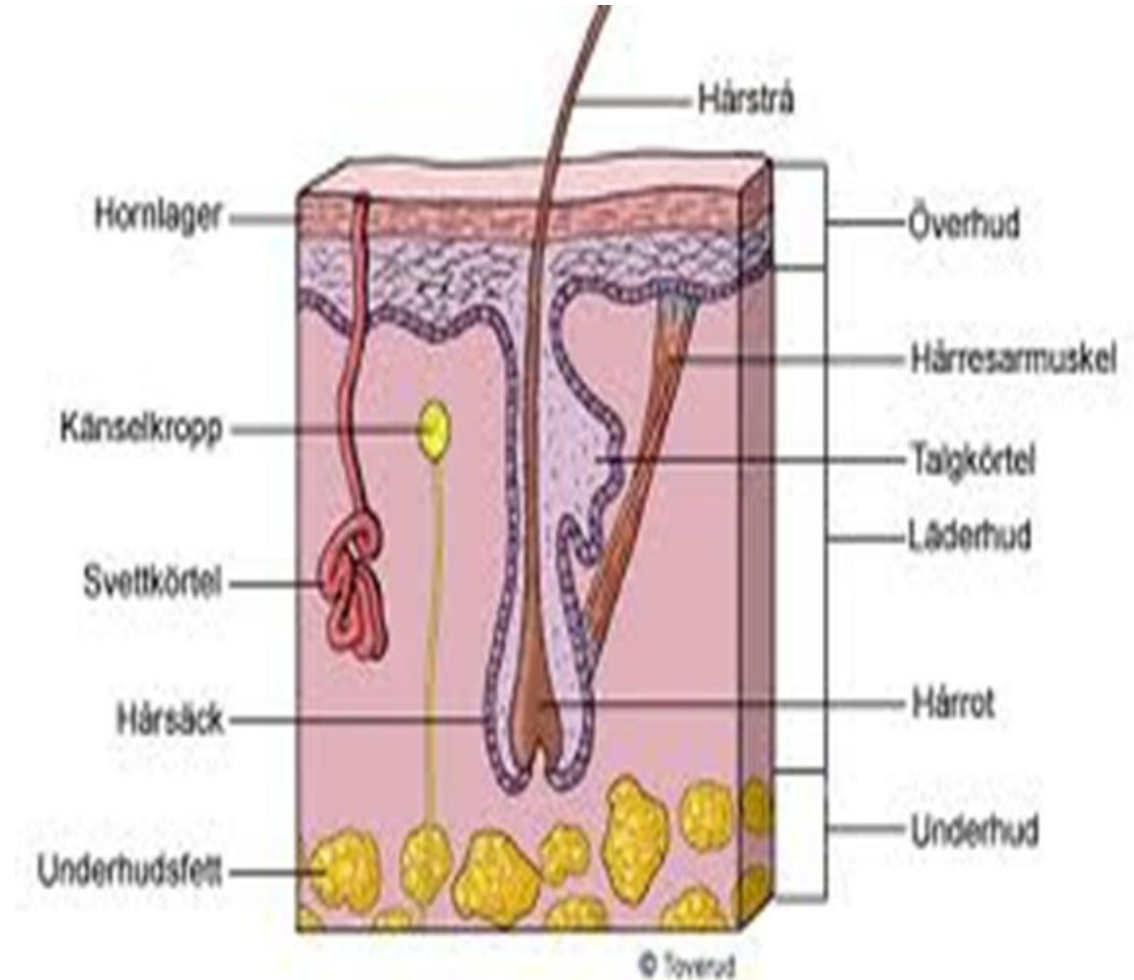
- Ingen blodkar → ingen blødning, men ev. vevsvæskeutsiving/vannblemme
- Ingen arrdannelse, men ev. hyperpigmentering (melanocytter)

- Dermis/lærhud:

- Blodkar → blødning
- Arrdannelse mulig
- Hypopigmentering mulig

- Subcutis/underhud:

- Større blodkar, fettvev
- Arrdannelser om ikke sutur



Ulike typer traumer

- Stumpt traume:
 - Trykk, støt, slag, friksjon, overstreking, lugging, suging
- Skarpt traume:
 - Skarpkantet vold, skjære-, stikkskade skarpkantet redskap f.eks. knust glass, saks, kniv, økseegg
- Termisk traume:
 - Varme/kulde, f.eks. med sigarett, skolding, forfrysning
- Kjemisk traume:
 - Etseskader, syre, base

Undersøkelse og dokumentasjon



- Tilstreb undersøkelse fra topp til tå
- Tegn inn skadene på skisse:
 - Prøv gjengi form/størrelse.
- Beskriv skadene nøye ved hjelp av:
 - Skisse eller
 - Tekst i journalsystemet
- Foto alene er ikke nok!

Opplysninger fra pasient relatert til funn

- Arr/pigmentforandring/sykdom
- Opplysninger om (annet) oppkomsttidspunkt
- Noter skademekanisme dersom dette oppgis
- Opplysninger om smerte, trykkømheter, varmefølelse

Lokalisasjon på kroppen

- Utgangspunkt anatomisk posisjon
- Obs ved bruk av forside, bakside, ovenfor, nedenfor
- Bruk gjerne skjelett- og anatomiske landemerker
- Beskrivelse av funn på ekstremiteter:
 - Tommelfinger-/stortåside
 - Lillefinger/-tåside
- Bruk norske ord

Generelt om skader og funn i klinisk rettsmedisinsk metode

- Beskrivelse er det aller viktigste, noe dere må kunne!
- Rettsmedisinsk vurdering er vanskelig (umulig) uten god beskrivelse:
 - A. Klassifisere: hva slags type skade (bloduttredelse, overhudsavskrapning, stikksår etc.)
 - B. Skademekanisme: stump traume, skarpt traume, termisk skade, kjemisk skade
 - C. Omstendigheter: kan funnene ha oppstått i et gitt scenario?

- Vær systematisk:

1. Lokalisasjon

2. Form

3. Farge

4. Type skade

5. Størrelse

6. Retning

7. Nærliggende skader

8. Hudoverflate

9. Avblekbarhet for trykk

10. Hevelse / i nivå med hud

Skadedokumentasjon

Ved undersøkelse

Lokalisasjon:

Høyre overarms bøyeside, midt på

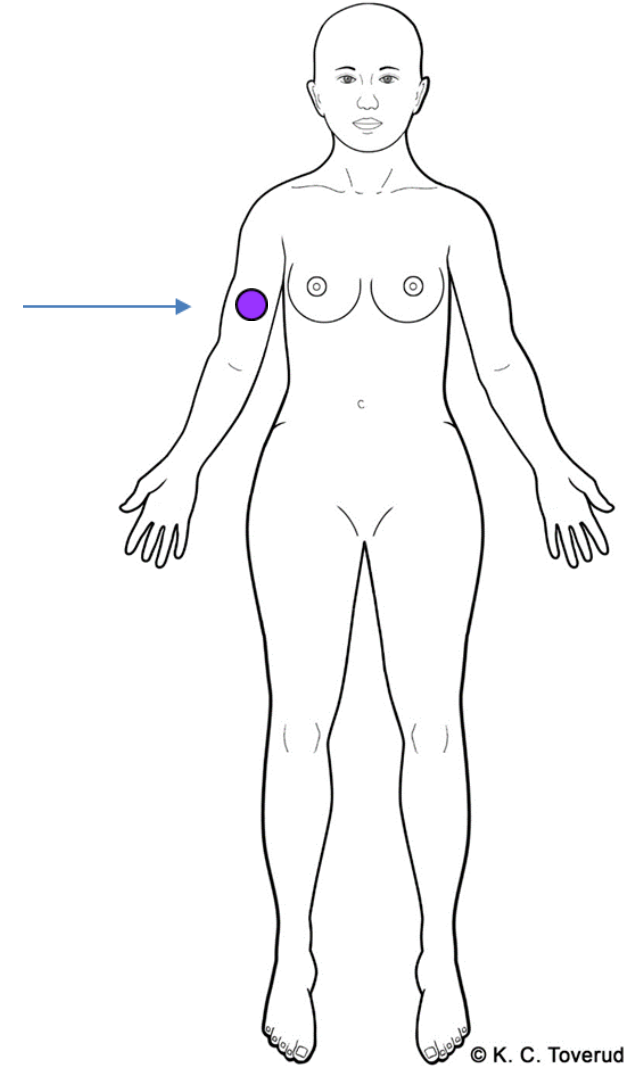
Beskrivelse :

En rund, blålilla hudmisfargning, 1,5 cm i diameter, intakt hudoverflate

Etterarbeide

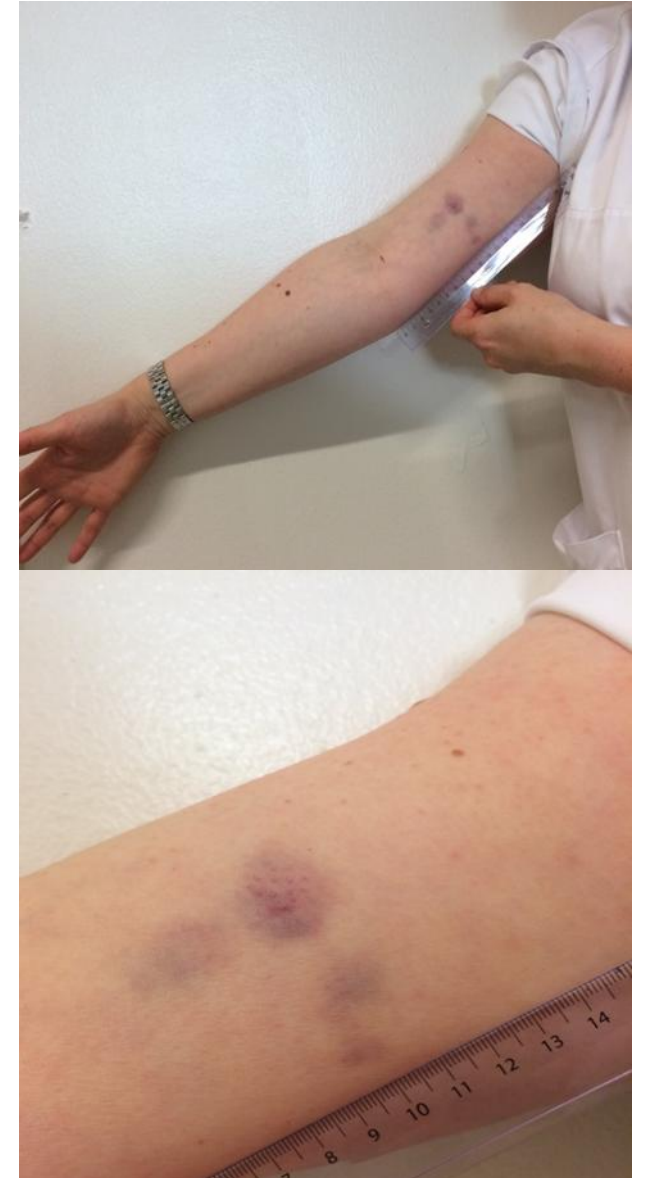
Klassifisering og skademekanisme:

Bloduttredelse som passer med stumpt traume som f.eks. trykk, slag, støt

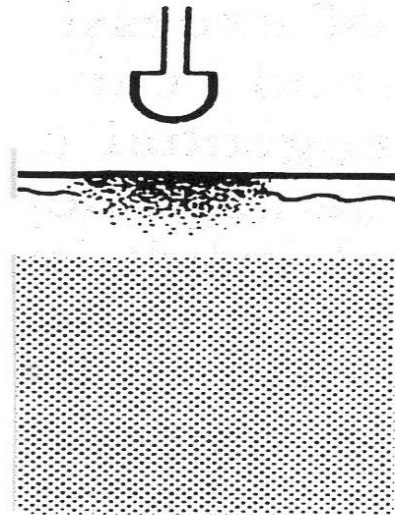


Bloduttredelse - underhuds/-hudblødning

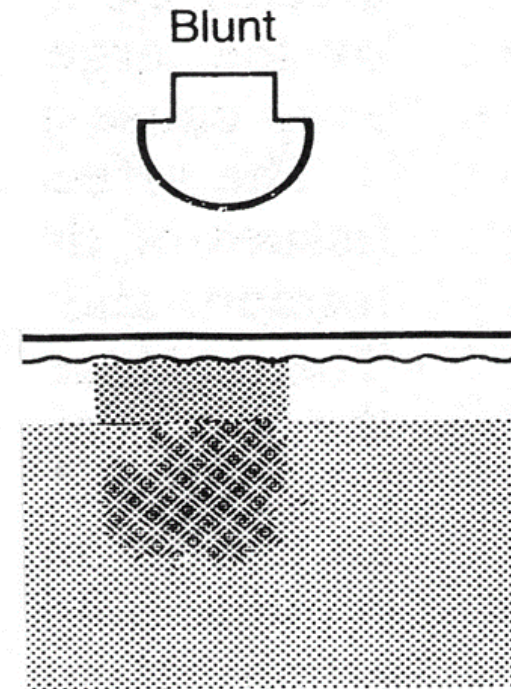
- Skade på kapillærer/blodkar i hud og/eller underhud
- Røde, blå, lilla, brune, svarte grønne, gule etc.
- Variasjon form:
 - Spettede, punktformede, skarpt og uskarpt avgrenset, mønster etc.



Bloduttredelse



Intradermal
bruise



Bruise

Sugemerker

- Undertrykk i huden
- Kapillærene brister
- Petekkiale blødninger som kan konfluere
- Spettet preg

Skadedokumentasjon

Ved undersøkelse

Lokalisasjon:

Høyre knes frem- og stortåside.

Beskrivelse:

To avlange, røde, hhv. Ca. 1 x 0,4 cm og 0,5 x 0,2 cm lange, tilnærmet parallelle, skråstilte overfladiske hudskader.

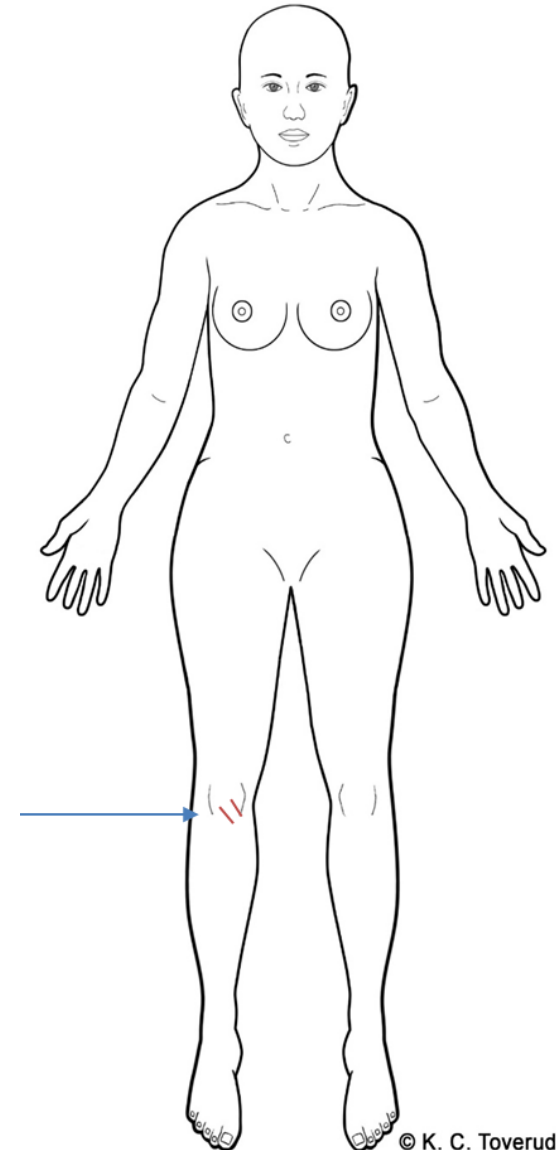
Blank rød overhudshinne, ingen tydelig skorpe, ingen pågående blødning. Hvite overhudsfliker (hornhud) i randen.

Etterarbeide

Klassifisering og skademekanisme:

Overfladiske overhudavskrapninger forenlige med stumpe traumer som f. Eks. Støt, trykk, drag av del av gjenstand langs huden.

NORCE



Bloduttredelser og Overfladisk hudavskrapning

- Kan oppstå samtidig
- Kan oppstå ved to ulike skademekanismer mot samme område

Rød hudmisfargning

Hvorfor teste for avblekbarhet?

- En **rød** hudmisfargning kan være bloduttredelse
- ENESTE kliniske test for skille mellom:
 - Bloduttredelse (ikke avblekbar)
 - Økt blodgjennomstrømning (avblekbar)

- Uten test for avblekbarhet:

«Da funnet ikke er testet for avblekbarhet av undersøkende lege, kan man ikke vurdere om funnet er en bloduttredelse etter stump traume, eller økt blodgjennomstrømning, som er mer uspesifikt og kan ha andre årsaker».

- Funnet er testet og er ikke avblekbart:

«Bloduttredelse forenlig med stump traume, f.eks. støt, trykk»

Økt blodgjennomstrømning

Avblekbar rødme = Økt blodgjennomstrømning

- Reaktiv etter trykk, drag langs huden. Flyktig innenfor timer. DD: infeksjon, hudlidelse
- Mikroskade i hudoverflate kan gi hinnedannelse ila 1-2 dager. Bekrefter skade

Ikke avblekbar rødme =

- Liten hudblødning, pigmentendring, (termisk, kjemisk) skade

Knusningsskade



- Sårkanter ujevne
- Vevsbroer på tvers i såret
- Ujevn sårbunn
- Kan være stjerneformet og underminert
- Huden omkring
 - Hudavskrapning/bloduttredelse
- Ev. blødning eller fremmedmateriale

Skarp vold



- Sårkanter skarpe
- Ingen vevsbroer
- Oftest ingen substansdefekt

Foto: Skjæreskade, forsvarsskade

Foto:
Stikkskade med bloduttredelse
fra parerstang

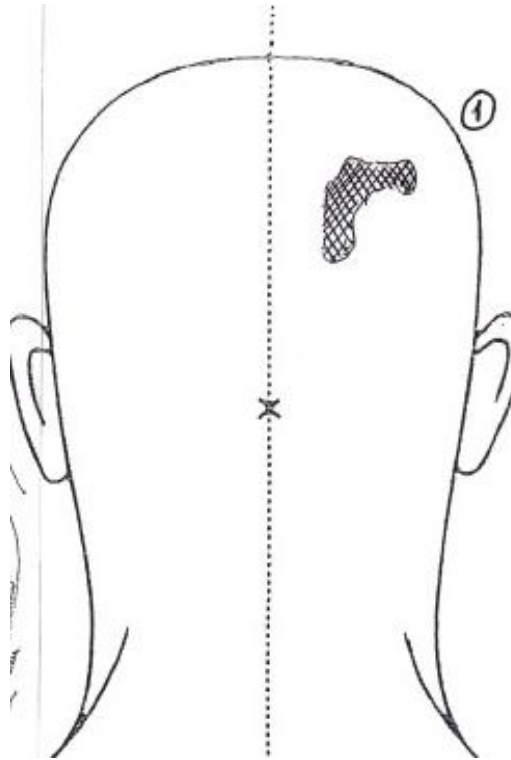
- Stump og skarp vold er ikke alltid lett å differensiere
- Særlig vanskelig i hodebunnen og ved blodsøl
- Foto før og etter vask!
- Akutt:
 - Beskriv detaljert nok til at skaden kan vurderes i etterkant
- Beskriv sårkanter og sårbunn!

Knusning versus skarp skade



Features	Incised wounds	Lacerations
Borders	Sharply defined edges	Ragged, irregular margins
Surrounds	Minimal damage	Bruised or abraded
Blood loss	Variable, often profuse	Variable, often relatively small amounts
Contents	Rarely contaminated	Frequently contaminated

Hårtomt område



Lugget,
dratt etter håret

Skadedokumentasjon

Lokalisasjon: Høyre side rygg, 20 cm over hoftekam.

Beskrivelse:

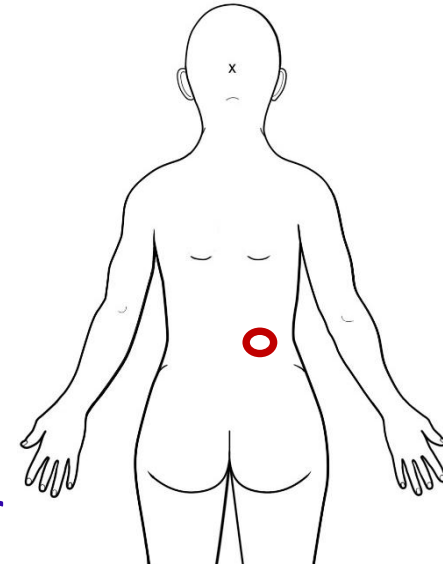
Et ca. 4 cm i diameter stor sirkelformet område med dels sammenflytende, ovale, mørk lillarøde ca. 0,5 x 0,3 cm store hudmisfargninger, enkelte med helt overfladisk hudskade/hinne.

Sentralt i sirkelen sees ingen overflateskade, men en ca. 3 x 2,5 cm marmorert rødilla hudmisfargning, normal hud imellom denne og randsonen, samt sentral oppklaring

Klassifisering og skademekanisme:

Ansamling med bloduttredelser og enkelte overfladiske hudavskrapninger forenlige med stumpe traumer (støt, trykk) og samtidig bevegelse/skrap.

Mønstret skade som kan være avtrykk etter tenner og tunge, eller annen rundoval gjenstand.



Bitt?

- NB - Bittmerker er veldig vanskelig å vurdere, mange feilkilder
- Beskrivelse viktigst!
- Husk sporprøver mht. spytt.

Selvskading

- Ensartet
- Preget av kontroll
- Hvor man kommer til selv
- Nye og gamle

Selvskading oftest som
uttrykk for psykisk lidelse

Selvskading kan forekomme
samtidig med overgrep

Oppsummering

Ta sporprøver

Beskriv systematisk

Tegn

Foto

Oversikt

Nærbilde

Bruk mål

Rettsmedisinsk vurdering
er vanskelig (umulig) uten
god beskrivelse

Læringsmål



- Generell kunnskap om ulike skadetyper/-mekanismer
- Systematisk beskrivelse av vanligste skadetyper
- Klassifiserer vanligste skadetyper

TAKK FOR OPPMERKSOMHETEN

Innlegget er basert på tidligere kursmateriell utarbeidet i samarbeid med overleger ved Overgrepsmottaket i Oslo, Katarina Skjælaaen, Henriette Myhre Waitz, Helle Nesvold, Gerd Jorunn Delaveris og Dina Midttun.

