

Undersøkelse og sporsikring fra kroppsåpninger

NKLM Grunnkurs 30.-31. mai 2022

Dina Midttun

Læringsmål

- Rettsmedisinsk undersøkelse versus medisinsk undersøkelse av kroppsåpninger
- Rutiner for sporsikring
- Systematisk beskrivelse av vanligste skadetyper
- Kjenne til norske anatomiske betegnelser

Agenda

- Undersøkelse av kroppsåpninger
- Sporsikring
- Skader
- Munnhule
- Underliv kvinne og mann
- Endetarm

Undersøkelse av kroppsåpninger

- Bestreb undersøkelse fra alle kroppsåpninger; munnhule, underliv og anus.
- Ikke alle husker alt eller orker å fortelle alt i starten, noen forteller det verste til sist.
- Respekter om pasienten sier nei, men tilby alltid undersøkelse i munn, genitalia og analt selv om det ikke foreligger informasjon om penetrasjon her.

Generelt

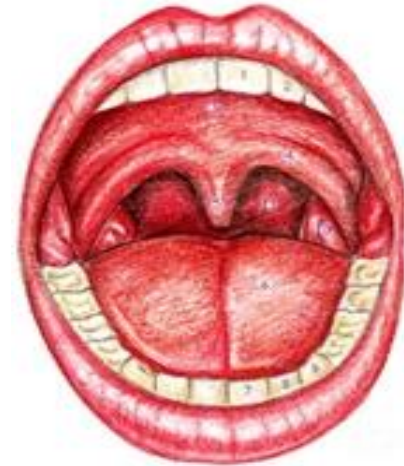- Forklar gangen i undersøkelsen
- Har pasienten gjort GU før? Gikk det greit?
Spør om anoskopi
- Sporprøver FØR smitteprøver.
- Eksplorerer kun vaginalt og analt på indikasjon, helst **etter** gjennomført sporsikringsundersøkelse

Sporsikring fra kroppsåpninger

Sporsikring fra munn

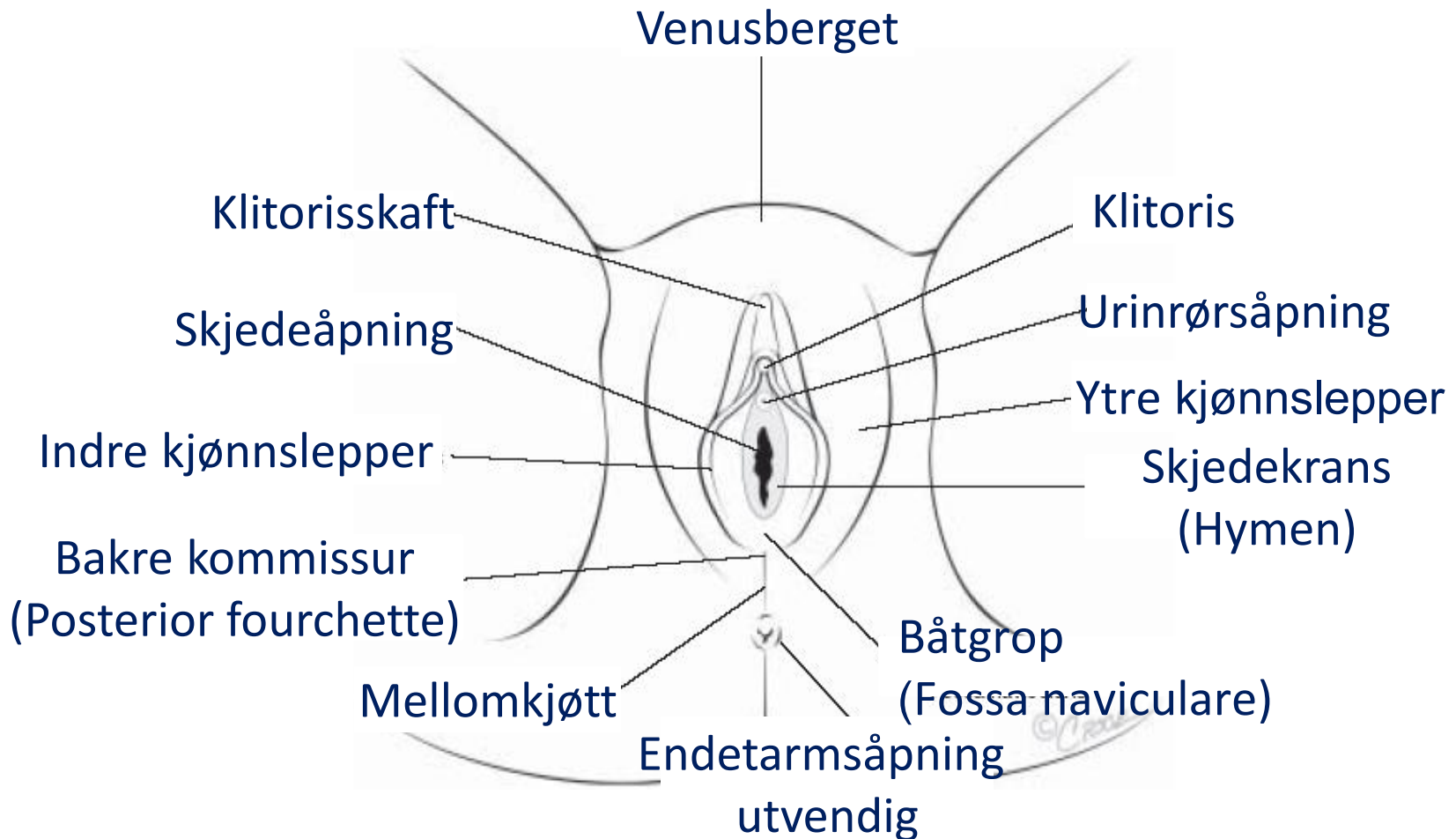
Første døgn

- **2 pinner fra munnhule:**
Tannrekkenes utside og innside,
under tunge, bak fortenner.
Ta godt nede i groper og ev. i ganen.
- **2 pinner lepper/rundt munn:**
Ved kyssing på munn
Ved oral penetrasjon med penis



**Se også
etter
skader og
merker**

Norske anatomiske begrep



Sporsikring genitalt kvinne

Første uken

- Ev. kjemme for kjønnsår
- 2 pinner ytre kjønnslepper
- 2 pinner indre kjønnslepper
- Ev. 2 pinner ytre endetarm

Vask/tørk og hanskebytte

- 2 pinner midt i skjede
- 2 pinner dypt i skjede
- 2 pinne cervix (endocervix)

Se også
etter
skader og
merker
utvendig &
innvendig

Sporsikring analt alle kjønn

Første 3 døgn

- 2 pinner ytre endetarmsåpning.

Vask/tørk og hanskebytte

Gjennom anoskop

- 2 pinner indre endetarmsåpning.

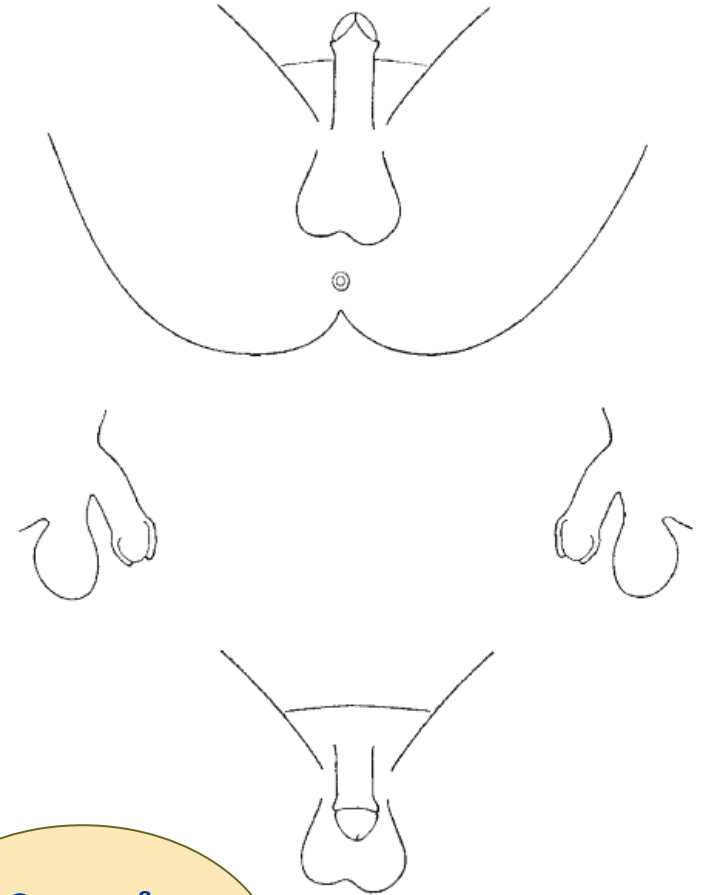
HUSK! Sæd renner ned, og samler seg i groper/ kløfter.

Se også
etter
skader og
merker
utvendig &
innvendig

Sporsikring genitalt mann

Første 3 døgn :

- 2 pinner penisskaft
- 2 pinner penishodet og sulcus coronarius
- 2 pinner pungen (scrotum)
- (ev.1 vattpinne urethra ytterst)



Se også
etter
skader og
merker

Dokumentasjon

Noter på sporsikrings skjema og poser om sporprøve er:

- Tatt fra hvilken kroppsdel
- Tatt fra en skade
- Type kroppsvæske/fremmedmateriale
 - Sæd
 - Spytt
 - Epitel
 - Blod
 - Skitt/grus osv.

Lege og sykepleier går gjennom sporsikrings skjema og sporpinner etter undersøkelse.

Skadedokumentasjon av kroppsåpninger

Undersøkelse kroppsåpninger

- Skader er sjeldne, 15-30 % synlig skade
- Inspeksjon alene kan sjelden bekrefte seksuell kontakt og kan aldri utelukke dette
- Kan aldri skille frivillig versus ufrivillig kontakt

Undersøkelse kroppsåpninger

Skader

- Bruk «urskive» som utgangspunkt for lokalisering
- Tegn på skisse, formen
- Ved innvendig skade
 - Hvor langt inn / hvilken side?
 - Mål eller estimer størrelse
- PCR-pensel direkte fra sår/sprekker i munnhule, underliv, perineum og anus (syfilis og HSV)



Generelt om skader og funn i klinisk rettsmedisinsk metode

- **Beskrivelse er det aller viktigste, noe dere må kunne!**
- **Rettsmedisinsk vurdering** er vanskelig (umulig) uten god beskrivelse:

A. Klassifisere: hva slags type skade (bloduttredelse, overhudsavskrapning, stikksår etc.)

B. Skademekanisme: stump traume, skarpt traume, termisk skade, kjemisk skade

C. Omstendigheter: kan funnene ha oppstått i et gitt scenario?

Skadebeskrivelse kroppsåpninger

Vær systematisk og prøv å følge denne rekkefølgen:

1. Lokalisasjon
2. Form
3. Farge
4. Type skade
5. Størrelse
6. Retning
7. Nærliggende skader
8. Hud/-slimhinneoverflate
9. Avblekbarhet for trykk
10. Hevelse/nivåforskjell

Undersøkelse kroppsåpninger

Fremmedmateriale

- Sekret, hår, gress, grus mm.
- Tenk sporsikring.

Fremmedlegemer

- Sikre og/eller beskriv
- Om større, innvendige, risiko for ytterligere skade: henvisning sykehus

Munn og munnhule

Ytre inspeksjon:

- Lepper
- Munnviker
- Skader kinn

Indre inspeksjon:

- Slimhinne kinn & leppe
- Gane
- Svelg
- Tannstatus
- Leppebånd, tungebånd
- Tunge

Munn og munnhule

Seksuelt betingede skader munnhule er sjeldne, 1-2 %?

- Penis mot gane: rødme, punktblødninger, bloduttredelser
- DD: Punktblødninger ved f.eks. kvelning, hoste, brekninger, ØLI

Ytre påført skade vanligere, f.eks. grep, slag

Slimhinneskader dekkes raskt av hvit hinne

Undersøkelse underliv

Behåring:

- Utbredelse, ev. barbering, ettervekst.
Ingen hårvekst på indre kjønnslepper
- Fremmedmateriale (ta prøve)

Ytre og indre kjønnslepper (hud):

- Skader, avvik?
- Se i omslagsfolden mellom indre og ytre
- Obs båtgroppen og bakover
- Obs mot uretra/klitoris

Undersøkelse underliv

Skjedekrans (hymen er slimhinne):

- Stor normalvariasjon.
- Ev. løftes frem med vattpinne.
- Ferske sår, punktblødninger, bloduttredelser/kløfter?
- Utbredelser rundt det hele? Foldet, fliket, mansjettformet?

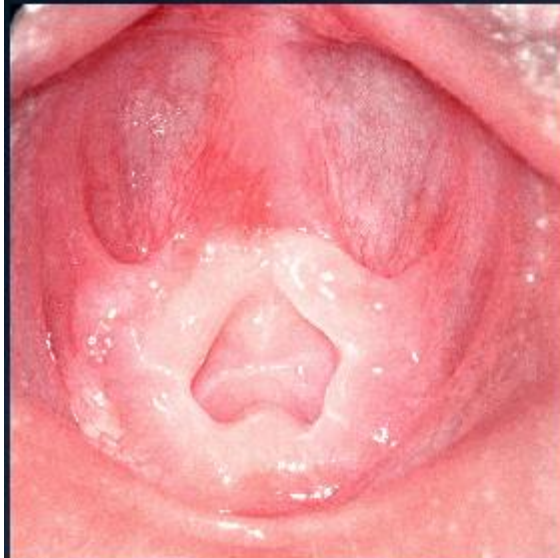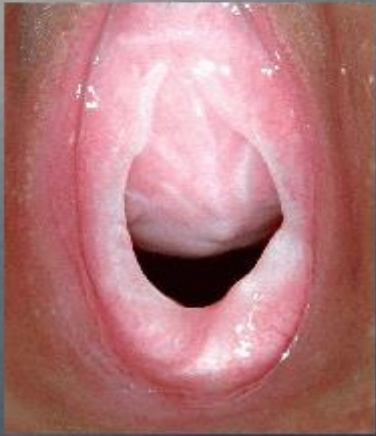Annet:

- Tidligere kjønnslemlestelse, hudsykdom, tatovering, piercing, eksem?

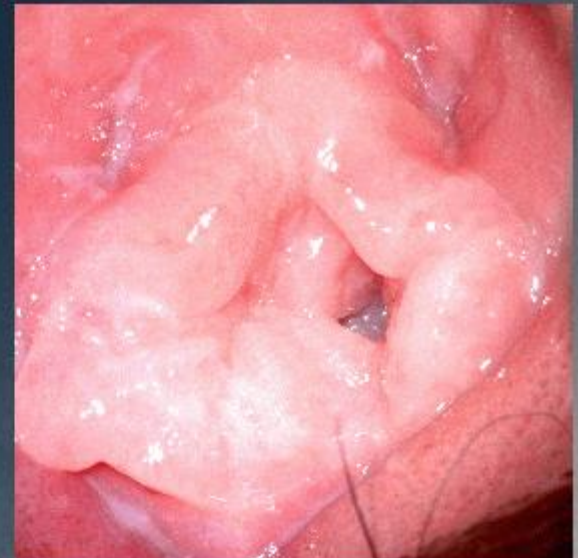Hymen

← Prepubertal

Tidlig og mer pubertal:
endres med hormonpåvirkning



10 years



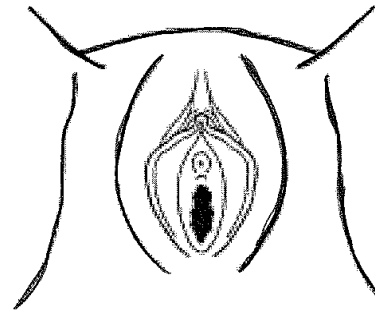
12 years

Man kan bli
gravid med
intakt
hymen...

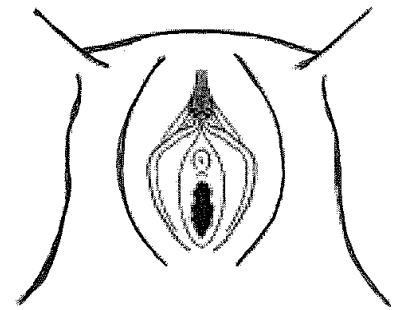
Kjønns-lemlestelse (FGM)

WHO

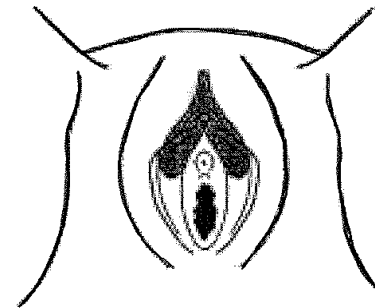
- Tre hovedtyper flere varianter
- Type 1 og 2 kan oversees



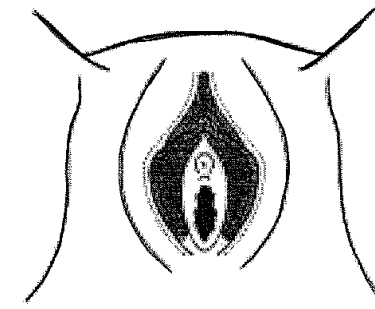
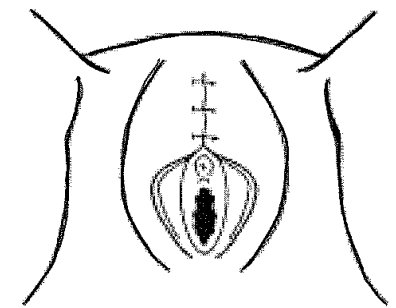
A Normal



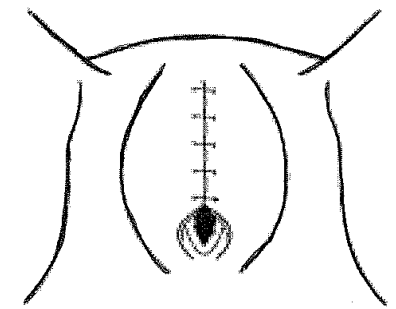
type 1 fjernet forhud ± deler av klitoris

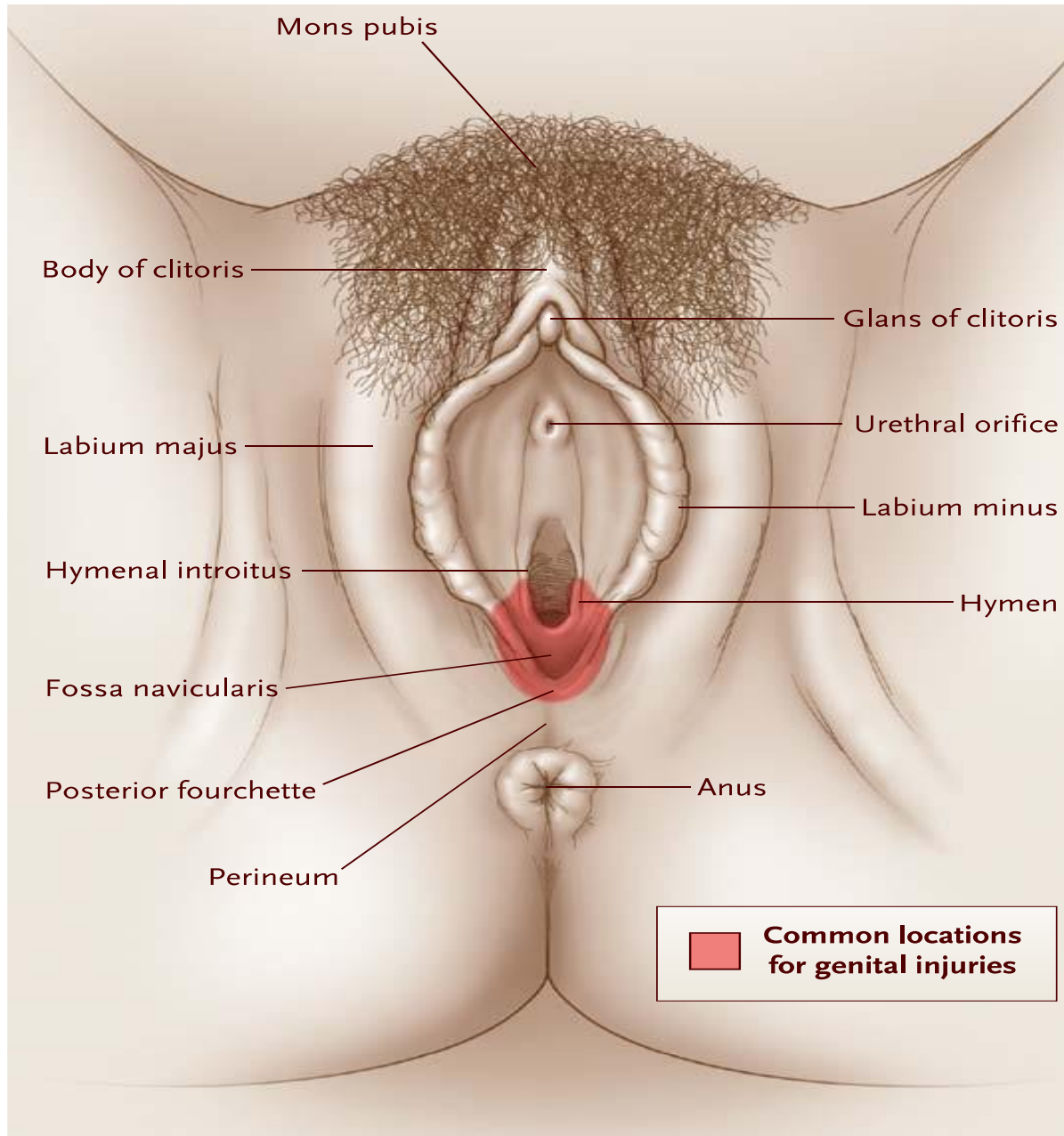


Type2 Klitoris og hele/deler av indre kj lepper - fjernet område og sammensydd



Type 3 Fjernet alt / deler av ytre kjønnsorgan - sammensydd slik at skjedeinngangen dekkes





Linden JA. Care of the adult patient after sexual assault. N Eng J Med 2011; 365(9): 834-841

Skader etter so

Tidligere seksuell samleie-
erfaring: skader hos 15 - 35%

Uten tidligere samleie erfaring:
20 - 35% **ingen** skader

DD Skader ved frivillig sex

DD Fissurer ved SOI, hudsykdom,
annet

(Inspeksjon uten forstørrelse/farging)

Indre skader

Alvorlige endetarms- / underlivskader:

- Obs. ved smerter og blødning
- Fast-sittende fremmedlegemer
- Bruk av gjenstand/fisting
- Innleggelse om fare for ruptur/perforasjon

Skadedokumentasjon

Lokalisasjon:

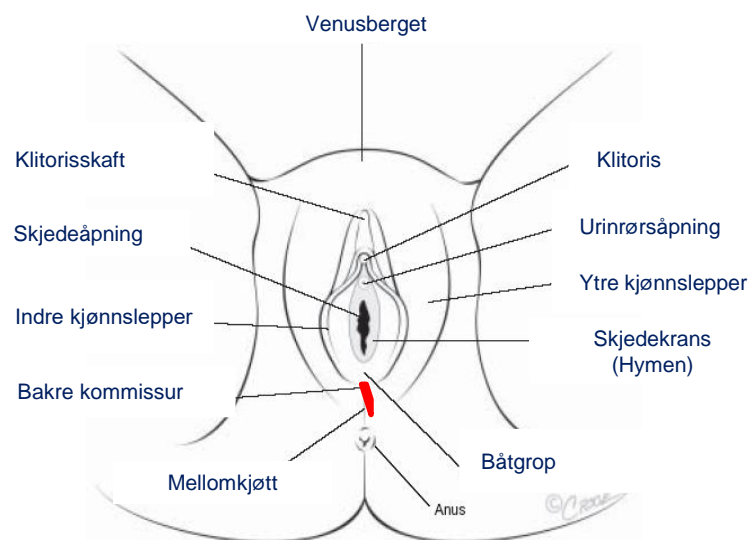
Båtgrop i midtlinjen.

Beskrivelse:

En avlang rød overfladisk hudskade.

Lyserød hinne og flekkvis frisk blødning i randen.

Langstilt, ca. 0,5 cm lang x 0,2 cm bred.



Konklusjon:

Overfladisk hudskade/rift forenlig med stumpt traume som f.eks. støt, overstrekning.

Undersøkelse underliv

Skjede:

- Blødning? Blødningsfokus?
- Skader?
- Fremmedlegemer?
- Slimhinnenenes tilstand? Utflod?

Livmorhalstapp:

- Skader? Punktblødninger?
- Mormunn rund/tverrstilt? IUD-tråder? Ektopi?

Sjeldnere skade i skjede og på livmorhals

Skadedokumentasjon

Lokalisasjon:

Skjedeslimhinne høyre side (kl. 3),
ca. 3 cm innenfor skjedeåpningen.

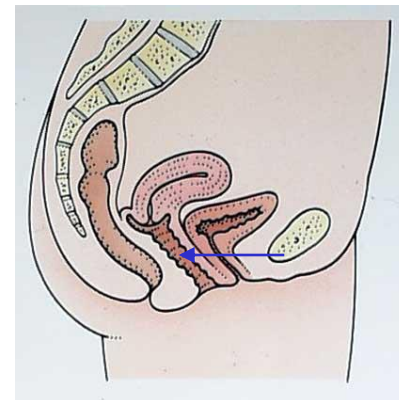
Beskrivelse:

Et område med ca. 20 punktformede
rødlilla slimhinnemisfargninger.

Området ca. 1 x 0,7 cm.

Konklusjon:

Lokaliserte punktblødninger
forenlige med stumpt traume som
f.eks. støt, trykk, gnidning.



Mannlig kjønnsorgan

Behåring; utbredelse, barbering

Fremmedmateriale, piercing.

Penis

- Forhud intakt/omskåret
- Forhudsbåndet (frenulum)
- Urinrørsåpning, utflod

Pung (scrotum)

Mannlig kjønnsorgan

Skader på penis kan forekomme, men sjelden:

- Småsar i forhudsbandet (frenulum), på penishodet
- Penis ødem (forhud, distale penis)
 - sex, kontaktallergi, irritanter
- Fremmedlegemer utenpå (tourniquet) eller i uretra
- Brudd i svampegemet (corpus cavernosum) ved slag eller kraftig bøyning under ereksjon

Skadedokumentasjon

Ved undersøkelse

Lokalisasjon:

Penishodet høyre side.

Beskrivelse:

Et stripeformet, rødt overfladisk hudskrap, stiplet, ingen tydelig hinne eller skorpe, ingen blødning
Skråstilt, ca. 1 x 0,1 cm.

Etterarbeid

Konklusjon:

Overfladisk hudavskrapning forenlig med stumpt traume som f.eks. skrap.

Undersøkelse endetarmsåpning

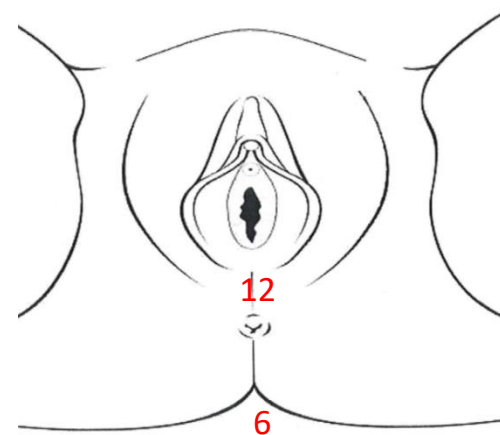
- Ca. 20 % angir anal inntrengning, ikke alle forteller
- Ved all GU - ytre inspeksjon anus
- Tilby alltid indre inspeksjon
- Normalt ytre betyr ikke normalt indre

Normale ytre endetarmsfunn

- Distal sone:
 - Normal hud med hår og talgkjertler
- Synlige radiære folder
- Lukket / litt åpen; begge deler kan være normalfunn

Undersøkelse ytre endetarmsåpning

- Lukket åpning? Radiære hudfolder?
- Fremmedmateriale, hemoroider, eksem etc.
- Presiser hudens allmenne tilstand
- Skader
 - Overfladiske hudavskrapninger
 - Hudrifter
 - Bloduttredelser
 - Hudmisfargninger
- Separasjon/traksjon av endetarmsfolder
- Beskriv og tegn funn på skisse (lokalisering som urskive)



Parekh V. Melbourne: Monash University;
Faculty of Medicine, Nursing and Health
Sciences.

Skader ytre endetarmsåpning

- Hudavskrapninger
- Hudrifter/hudskader
 - Ca. 30% ved anal penetrasjon
 - Tverrgående uvanlige
- Bloduttredelser
- Økt blodgjennomstrømning (uspesifikt)
- Hemoroider og ødem kan tilkomme og øke etter anal inntrengning

Skadedokumentasjon

Lokalisasjon:

Endetarmsåpning utvendig, kl. 12 & 6

Beskrivelse:

Kl. 12: en mariske

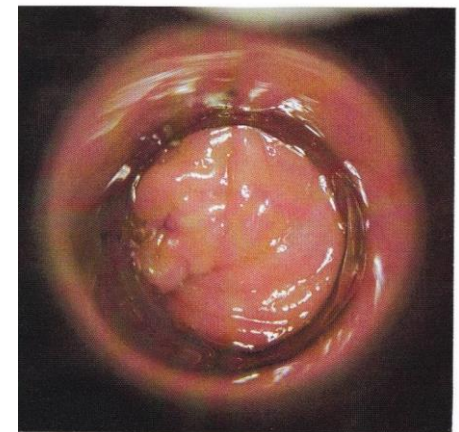
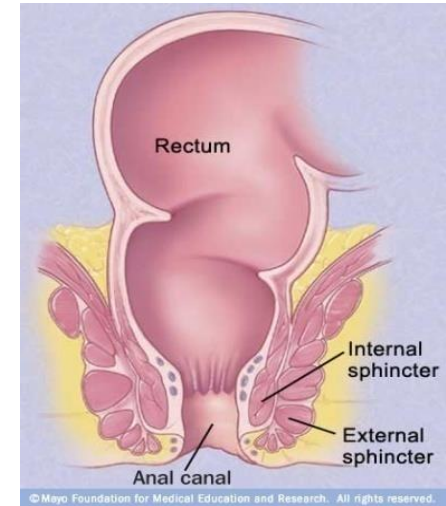
Kl. 6: en rød stripeformet hudrift. Blank rød hinne, Radiært forløpende, ca. 1 x 0,1 cm. I tillegg kl. 4-6 rød, hudmisfargning avblekbar for trykk.

Konklusjon:

Overfladisk hudskade/rift forenlig med stumpt traumer som f.eks. overstrekning, skrap.

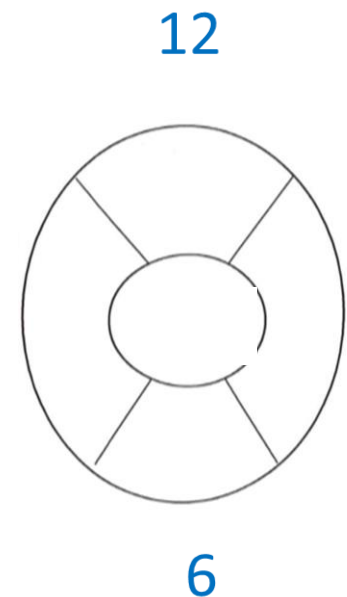
Endetarm innvendig - Analkanal

- Få cm lang; ca. 3,5-5 cm
- Proksimal sone
 - Slimhinne, ofte (lakse-)rosa, noen kar-tegninger
- Overgangssone slimhinne-hud
 - Linea dentata: kan fremstå som rød ring
- Intermediær sone
 - Apoderm: hud uten talgkjertler og behåring



Dokumentasjon skader innvendig endetarm

- Skisse/beskrivelse som på urskive
- Avstand inn i kanalen
- Estimere størrelse



Skadedokumentasjon endetarm innvending- legeerklæring

Ved undersøkelse

Lokalisasjon:

Endetarm innvendig, kl. 7

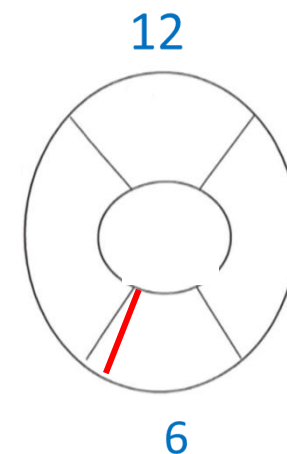
Beskrivelse:

En avlang, rød overfladisk slimhinneskade, lett blødning, langstilt, synlig del ca. 2 cm x 0,2 cm stor, øvre og nedre begrensning ikke synlig.

Etterarbeid

Konklusjon:

Slimhinneskade forenlig med stumpt traume som f.eks. overstrekning, skrap, støt, trykk.



Noen punkter til slutt

- Vanlig å ikke se skader ved kroppsåpninger etter seksuelt overgrep
- Småskader: fortell pasient om rask tilheling oftest uten arr
- Si at alt ser normalt ut hvis så er tilfelle!
- Rask utskifting av celler i slimhinner og hud
- “Absence of proof is not proof of absence”

Læringsmål

- Rettsmedisinsk undersøkelse versus medisinsk undersøkelse av kroppsåpninger
- Rutiner for sporsikring
- Systematisk beskrivelse av vanligste skadetyper
- Kjenne til norske anatomiske betegnelser

TAKK FOR OPPMERKSOMHETEN

Innlegget er basert på tidligere kursmateriell utarbeidet i samarbeid med overleger ved
Overgrepsmottaket i Oslo,

Katarina Skjælaaen, Henriette Myhre Waitz, Helle Nesvold og Dina Midttun.