


Skademekanismer og skadedokumentasjon

Grunnkurs for helsepersonell i overgrepsmottak

27.Oktober 2022

Gerd Jorunn M Delaveris
Dina Midttun



Læringsmål

- Generell kunnskap om ulike skadetyper/-mekanismer
- Systematisk beskrivelse av vanligste skadetyper
- Klassifiserer vanligste skadetyper

Agenda

- Skadetyper, skademekanismer
- Skadebeskrivelse
- Eksempler vanlige skader

Rettsmedisinsk undersøkelse

**Rettsmedisinsk beskrivelse \neq
beskrivelse for medisinsk behandling**

- Skal gi grunnlag for å
 - Identifisere skadetyper
 - Vurdere skadene (overlegeansvar)
- Skader viktig i forhold til rettsapparatet
- Obs: medisinsk behandling alltid viktigst

Rettsmedisinsk undersøkelse

Rettsapparatet trenger bistand til å avklare/vurdere:

- Vold, tvang
- Ev. nedsatt motstandsevne
- Hendelsesforløp
- Når kan dette ha skjedd?
- Farlighet/skadealvor
- Seksuell kontakt

Rettsmedisinsk undersøkelse

Fravær av skader på kropp/kroppsåpninger utelukker ikke seksuelle overgrep

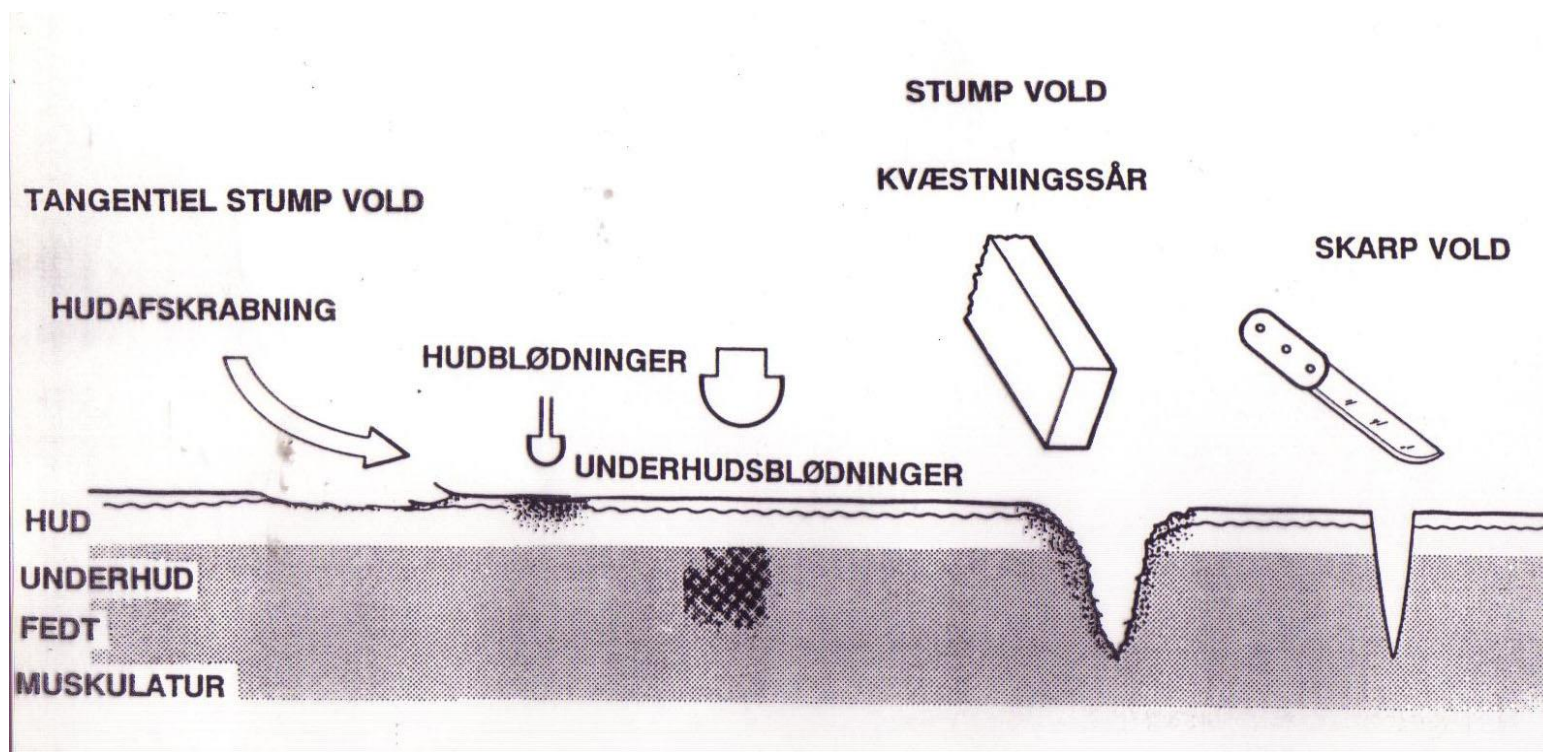
- 30-50 % har ikke synlig skade på kroppsoverflate
- > 70 % har ikke skade på kroppsåpninger

Viktig å dokumentere psykisk status og psykiske og psykososiale følger

Zilkens R, Smith D, Kelly M et al. Sexual assault and general body injuries: A detailed cross-sectional Australian study of 1163 women. *For Sci Int.* 2017; 279:112-120

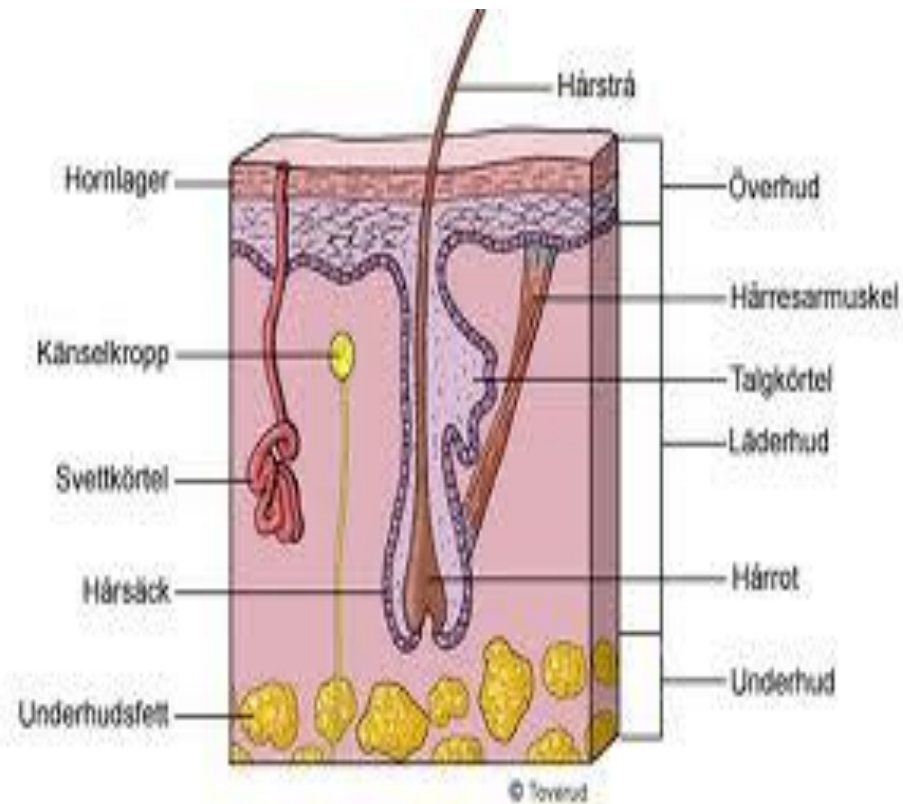
Sugar N, Fine D, Eckert L. Physical injury after sexual assault: Findings of a large case series. *Am J Obst Gyne.* 2004; 190:71-76

Skademekanismer – stump vold



Detaljbeskrivelse nødvendig for å differensiere

Hud anatomi og skadefølger



Epidermis/overhud:

- Ingen blodkar → ingen blødning, men ev. vevsvæskeutsivning/vannblemme
- Ingen arrdannelse, men ev hyperpigmentering (melanocytter)

Dermis /lærhud:

- Blodkar -> blødning
- Arrdannelse mulig
- Hypopigmentering mulig

Subcutis/underhud:

- Større blodkar, fettvev
- Arrdannelser om ikke sutur

Ulike typer traumer

- **Stumpt traume:**
 - Trykk, støt, slag, friksjon, overstrekking, lugging, suging
- **Skarpt traume:**
 - Skarpkantet vold, skjære-, stikkskade skarpkantet redskap f.eks. knust glass, saks, kniv, økseegg
- **Termisk traume:**
 - Varme/kulde, f.eks. med sigarett, skolding, forfrysning
- **Kjemisk traume:**
 - Etseskader, syre, base

Undersøkelse og dokumentasjon

- Tilstreb undersøkelse fra topp til tå
- **Tegn** inn skadene på skisse: prøv gjengi form/størrelse.
- **Beskriv** skadene nøye ved hjelp av:
 - Skisse eller
 - Tekst i journalsystemet
- **Foto** alene er ikke nok!

Opplysninger fra pasient relatert til funn

- Arr/pigmentforandring/sykdom.
- Opplysninger om (annet) oppkomsttidspunkt
- Noter skademekanisme dersom dette oppgis
- Opplysninger om smerte, trykkømheter, varmekfølelse.

Lokalisasjon på kroppen

- Utgangspunkt anatomisk posisjon
- Obs v bruk av forside, bakside, ovenfor, nedenfor
- Bruk gjerne skjelett- og anatomiske landemerker
- Beskrivelse av funn på ekstremiteter:
Tommelfinger/stortåside, lillefinger/-tåside
- Bruk norske ord

Generelt om skader og funn i klinisk rettsmedisinsk metode

- **Beskrivelse er det aller viktigste, noe dere må kunne!**
- **Rettsmedisinsk vurdering** er vanskelig (umulig) uten god beskrivelse:

A. Klassifisere: hva slags type skade (bloduttredelse, overhudsavskrapning, stikksår etc.)

B. Skademekanisme: stump traume, skarpt traume, termisk skade, kjemisk skade

C. Omstendigheter: kan funnene ha oppstått i et gitt scenario?

Skadebeskrivelse

Vær systematisk:

1. Lokalisasjon
2. Form
3. Farge
4. Type skade
5. Størrelse
6. Retning
7. Nærliggende skader
8. Hudoverflate
9. Avblekbarhet for trykk
10. Hevelse/i nivå med hud

Skadedokumentasjon

Ved undersøkelse

LOKALISASJON:

Høyre overarms bøyeside.

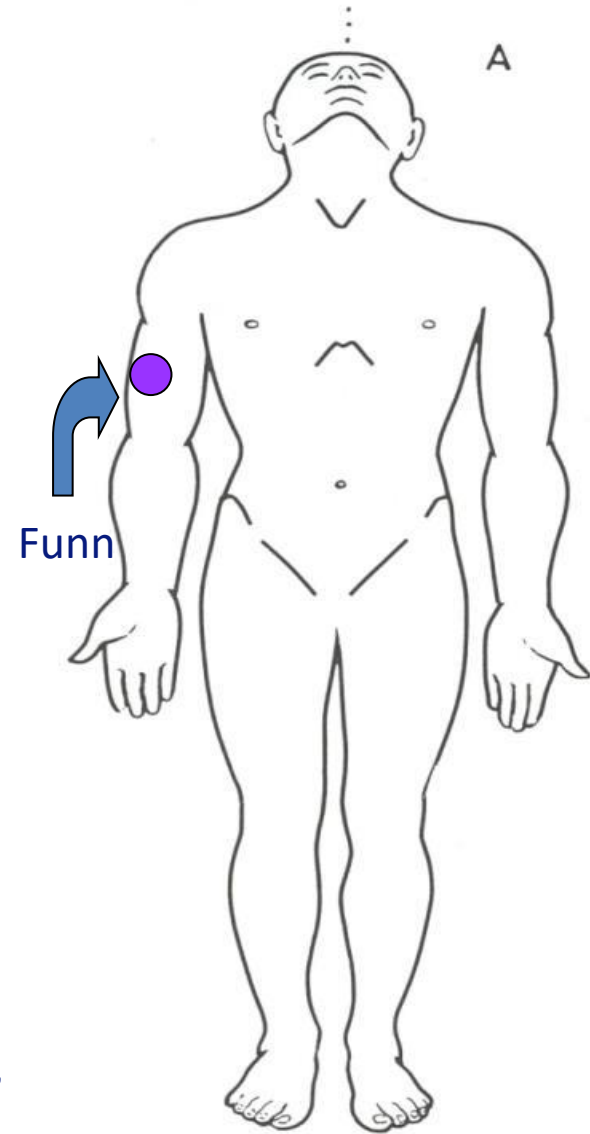
BESKRIVELSE :

En rund, blålilla hudmisfargning, 1,5 cm i diameter. Intakt hudoverflate.

Etterarbeide

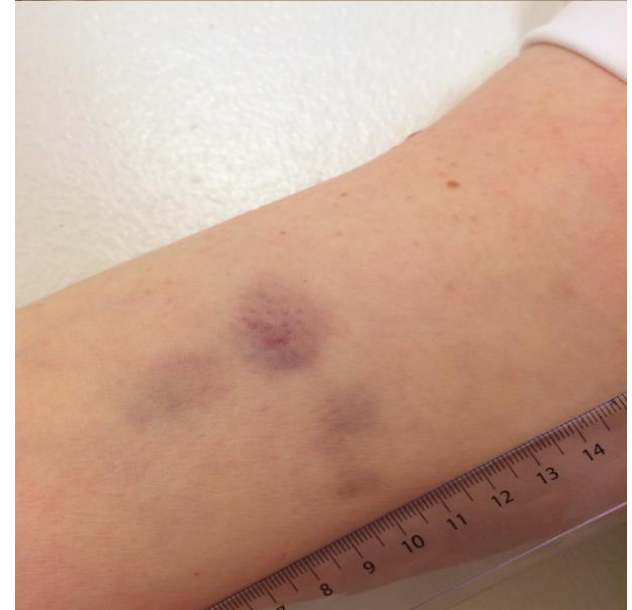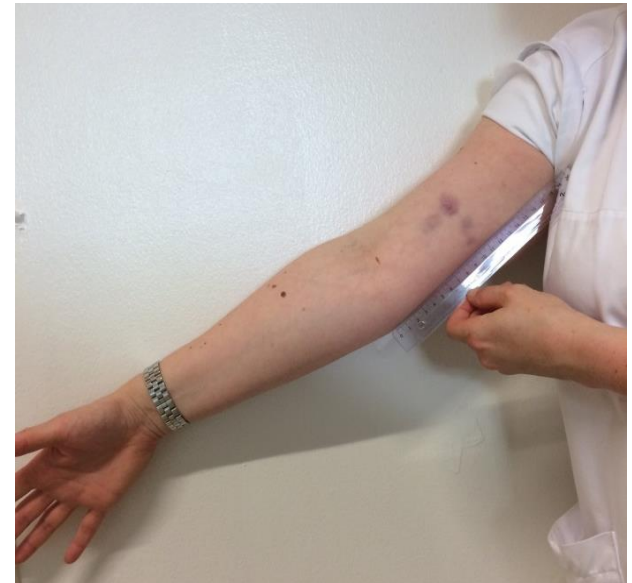KONKLUSJON:

Bloduttredelse som passer med stump traume som f.eks. trykk, slag, støt



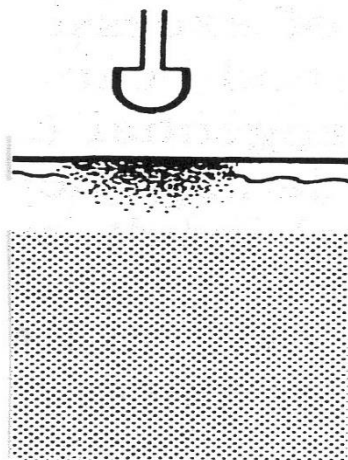
Bloduttredelse - underhuds/-hudblødning

- Skade på kapillærer/blodkar i hud og/eller underhud
- Røde, blå, lilla, brune, svarte grønne, gule etc.
- Variasjon form: Spettede, punktformede, skarpt og uskarpt avgrenset, mønster etc.

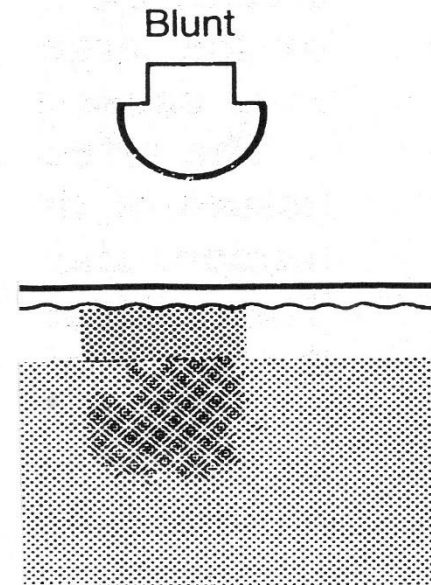


Bloduttredelse

- Bloduttredelser kan komme til syne flere timer/få døgn etter skade og kan bestå i dager/uker.



Intradermal
bruise



Bruise

Sugemerker

- Undertrykk i huden
- Kapillærene brister
- Petekkiale blødninger som kan konfluere
- Spettet preg

Skadedokumentasjon

Ved undersøkelse

LOKALISASJON:

Høyre kne frem- og stortåside.

BESKRIVELSE :

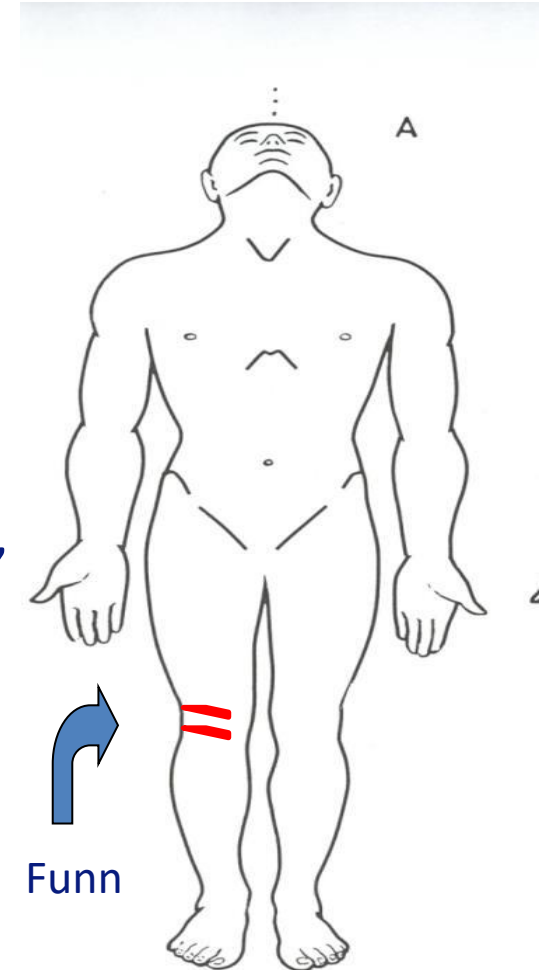
To avlange, røde, hhv. ca. 1 x 0,4 cm og 0,5 x 0,2 cm lange, tilnærmet parallelle, skråstilte overfladiske hudskader.

Blank rød overhudhinne, ingen tydelig skorpe, ingen pågående blødning. Hvit overhudsfliker (hornhud) i randen.

Etterarbeide

KONKLUSJON:

Overfladiske overhudavskrapninger forenlige med stumpe traumer som f. eks. støt, trykk, drag av del av gjenstand langs huden.



Rød hudmisfargning

- **Hvorfor** teste for avblekbarhet?
 - En **rød** hudmisfargning kan være bloduttredelse
 - **ENESTE** kliniske test for skille mellom:
 - Bloduttredelse (ikke avblekbar)
 - Økt blodgjennomstrømning (avblekbar)

Rød hudmisfarging i legeerklæring

- **Uten test** for avblekbarhet:

«Da funnet ikke er testet for avblekbarhet av undersøkende lege, kan man ikke vurdere om funnet er en bloduttredelse etter stump traume, eller økt blodgjennomstrømning, som er mer uspesifikt og kan ha andre årsaker».

- Funnet **er testet** og er ikke avblekbart:

«Bloduttredelse forenlig med stump traume, f.eks. støt, trykk»

Økt blodgjennomstrømning

Avblekbar **rødme** =
Økt blodgjennomstrømning;

- Reaktiv etter trykk, drag langs huden. Flyktig innenfor timer. DD: infeksjon, hudlidelse
- Mikroskade i hudoverflate kan gi hinnedannelse ila 1-2 dager. Bekrefter skade
- **Ikke avblekbar rødme**; liten hudblødning, pigmentendring, (termisk, kjemisk) skade

Knusningsskade

- **Sårkanter ujevne**
- Vevsbroer på tvers i såret
- Ujevn sårbunn
- Kan være stjerneformet og underminert
- Huden omkring
 - Hudavskrapning/bloduttredelse
- Ev. blødning eller fremmedmateriale

Skarp vold

- Sårkanter skarpe
- Ingen vevsbroer
- Oftest ingen substansdefekt

Foto:
Stikkskade med
bloduttredelse
fra parerstang

Stump og skarp vold er ikke
alltid lett å differensiere

Særlig vanskelig i hodebunnen og ved blodsøl

Foto før og etter vask!

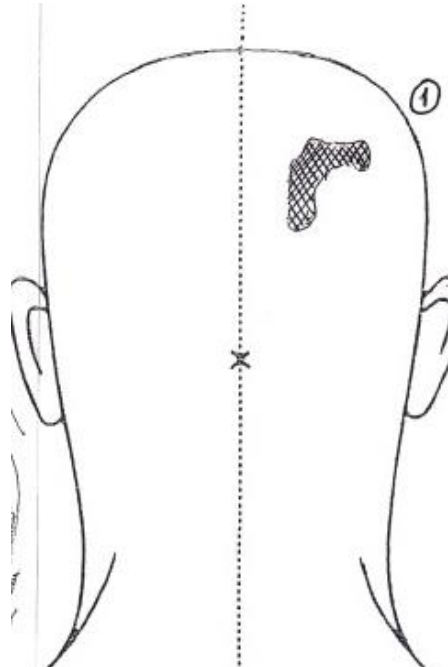
**I akutfase er oppgaven å beskrive detaljert nok
til at skaden kan vurderes i etterkant.**

=> Beskriv sårkanter og sårbunn!

Knusning versus skarp skade

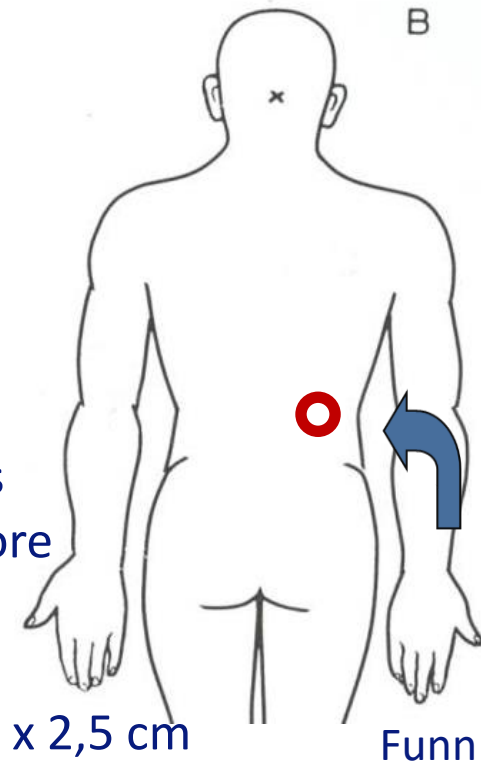
Features	Incised wounds	Lacerations
Borders	Sharply defined edges	Ragged, irregular margins
Surrounds	Minimal damage	Bruised or abraded
Blood loss	Variable, often profuse	Variable, often relatively small amounts
Contents	Rarely contaminated	Frequently contaminated

Hårtomt område



Lugget,
dratt etter håret

Skadedokumentasjon



Ved undersøkelse

LOKALISASJON:

Høyre side rygg, 20 cm over hoftekam.

BESKRIVELSE :

Et ca. 4 cm i diameter stor sirkelformet område med dels sammenflytende, ovale, mørk lillarøde ca. 0,5 x 0,3 cm store hudmisfargninger, enkelte med helt overfladisk hudskade/hinne.

Sentralt i sirkelen sees ingen overflateskade, men en ca. 3 x 2,5 cm marmorert rødilla hudmisfargning, normal hud imellom denne og randsonen, samt sentral oppklaring

Etterarbeide

KONKLUSJON:

Ansamling med bloduttredelser og enkelte overfladiske hudavskrapninger forenlige med stumpe traumer (støt, trykk) og samtidig bevegelse/skrap. Mønstret skade som kan være avtrykk etter tenner og tunge, eller annen rundoval gjenstand.

NB! Bittmerker er veldig vanskelig å vurdere, mange feilkilder. BESKRIVELSE VIKTIGST! Husk sporprøver mht. spytt.

Selvskading

- Ensartet
- Preget av kontroll
- Del av kroppen hvor man kommer til selv
- Nye og gamle skader sammen

Oppsummering

- Ta sporprøver
- Beskriv
- Tegn
- Foto
 - Oversikt
 - Nærbilde
 - Bruk mål

Læringsmål

- Generell kunnskap om ulike skadetyper/-mekanismer
- Systematisk beskrivelse av vanligste skadetyper
- Klassifiserer vanligste skadetyper

TAKK FOR OPPMERKSOMHETEN

Innlegget er basert på tidligere kursmateriell utarbeidet i samarbeid med overleger ved
Overgrepsmottaket i Oslo,

Katarina Skjælaaen, Henriette Myhre Waitz, Helle Nesvold og Dina Midttun.