

Metode for beskrivelse, klassifisering og tolkning av funn ved munnhule og endetarmsåpning

Katarina Skjælaaen og Dina Midttun

- Klinisk rettsmedisinsk metode:
 - Systematisk beskrivelse, klassifisering, skademekanisme og vurdering av vanligste skadetyper ved munnhule og endetarmsåpning
 - Diskutere opp mot omstendigheter og relevante differensialdiagnoser
- Forekomst av skader ved munnhule og endetarmsåpning ved undersøkelse etter seksuelt overgrep

- **Munnhule**
 - Normalanatomi
 - Viktige opplysninger for vurdering
 - Beskrivelse, klassifisering, skademekanisme og vurdering
 - Forekomst
- **Endetarmsåpning**
 - Normalanatomi
 - Viktige opplysninger for vurdering
 - Beskrivelse, klassifisering, skademekanisme og vurdering
 - Forekomst

Rettsmedisinsk undersøkelse av kroppsåpninger



- Vanlig å ikke se skader.
- Fravær av skade utelukker ikke seksuell kontakt
- Inspeksjon alene kan sjelden bekrefte seksuell kontakt og kan aldri utelukke dette
- Kan ikke skille frivillig versus ufrivillig kontakt ut fra utseende av funn alene

Generelt om skader og funn i klinisk rettsmedisinsk metode


- Beskrivelse
- Rettsmedisinsk vurdering:
 - A. Klassifisere: hva slags type skade (bloduttredelse, overhudsavskrapning, slimhinnesår etc.)
 - B. Skademekanisme: stumt traume, skarpt traume, termisk skade, kjemisk skade
 - C. Omstendigheter: kan funnene ha oppstått i et gitt scenario?

Systematisk skadebeskrivelse kroppsåpninger



1. Lokalisasjon
2. Form
3. Farge
4. Type skade
5. Størrelse
6. Retning
7. Nærliggende skader
8. Hud/-slimhinneoverflate
9. Avblekbarhet for trykk
10. Hevelse/nivåforskjell

Munnhule og lepper



Lepper og munnhule normalanatomie



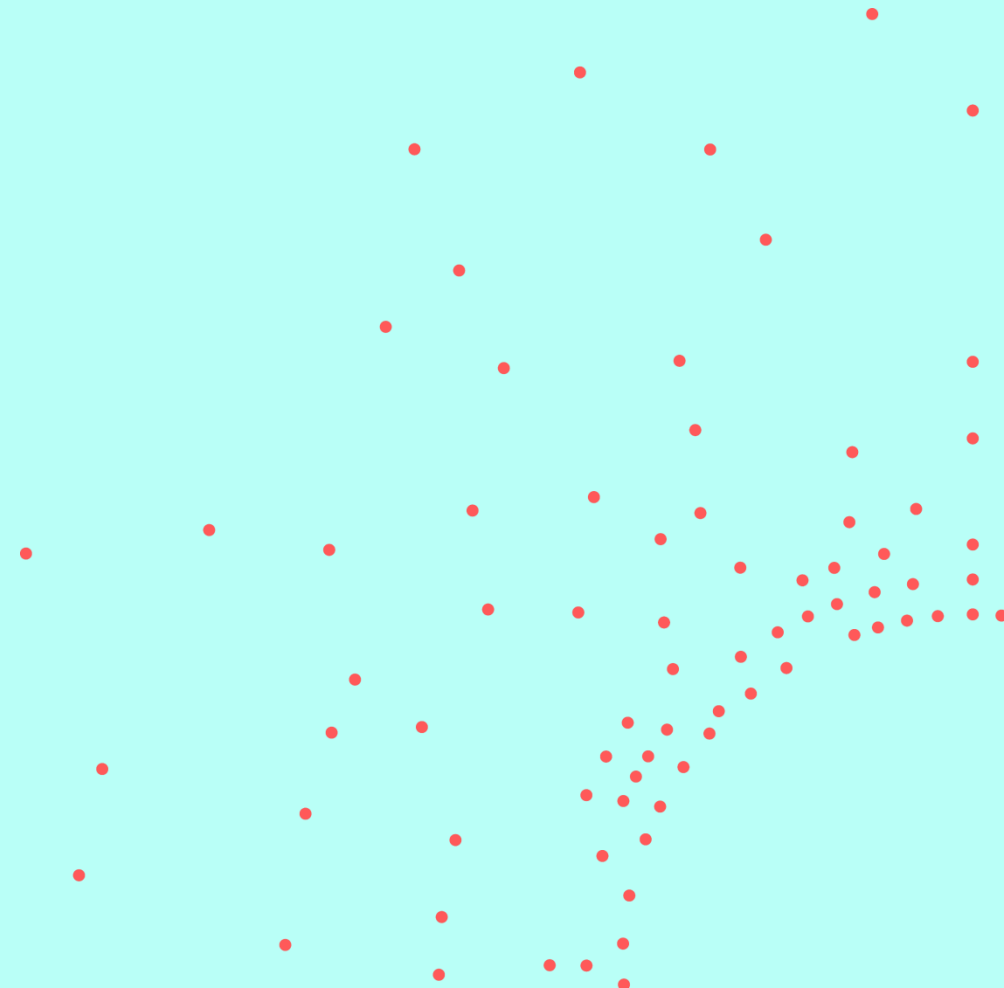
- Det lepperøde (prolabiet) = spesialhud
- Går over i munnhulen = slimhinne
- Forgården = området mellom lepper og tenner, med omslagsfold og frenulum (leppebånd)
- Harde gane dekket av slimhinne
- Bløte gane med ganeseil og drøvel
- Tunge, spyttkjertelåpninger
- Tenner

Lepper og munnhule: viktige opplysninger



- Sykdommer, tannhelse
- Medikamenter
- Røyking
- Spist
- Aktuelle symptomer på øvre luftveisinfeksjon
- Seksuell kontakt i munnhule ved hendelsen
- Frivillig seksuell kontakt i munnhule innen siste uke
- Innvendig vold: f. eks. stappet noe i munnen
- Ytre vold mot ansikt/kinn/lepper?
- Halsgrep

Eksempel funn i munnhule



Eksempel funn i munnhule: omstendigheter



- 14 år gammel jente
- Mann tvang penis inn i hennes munnhule
- Pasient undersøkt etter 12 timer
 - Stort sett frisk fra tidligere, ingen faste medisiner
 - Aldri hatt sex før
- Ved undersøkelse
 - Ingen tegn til sykdom ved undersøkelse
 - Normal tannstatus med tannregulering

Funn i munnhule

Lokalisasjon:

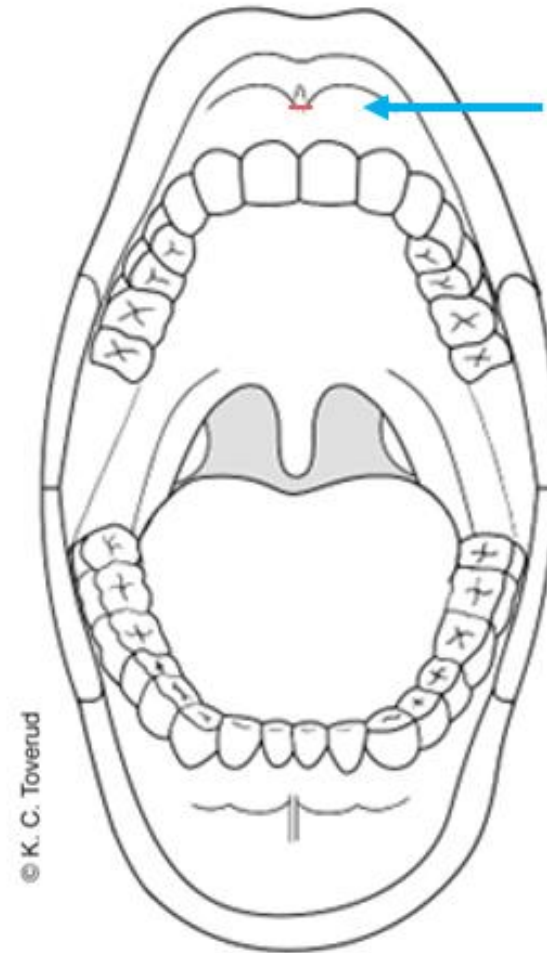
Overleppens innside på leppebåndets feste mot omslagsfolden

Beskrivelse:

En gjennomgående slimhinneskade, ca. 0,2 cm. Ingen blødning.

Klassifisering og skademekanisme (trinn A & B):

Overfladisk slimhinneskade forenlig med stumpt traume som f.eks. støt, overstrekning, ev. skrap.

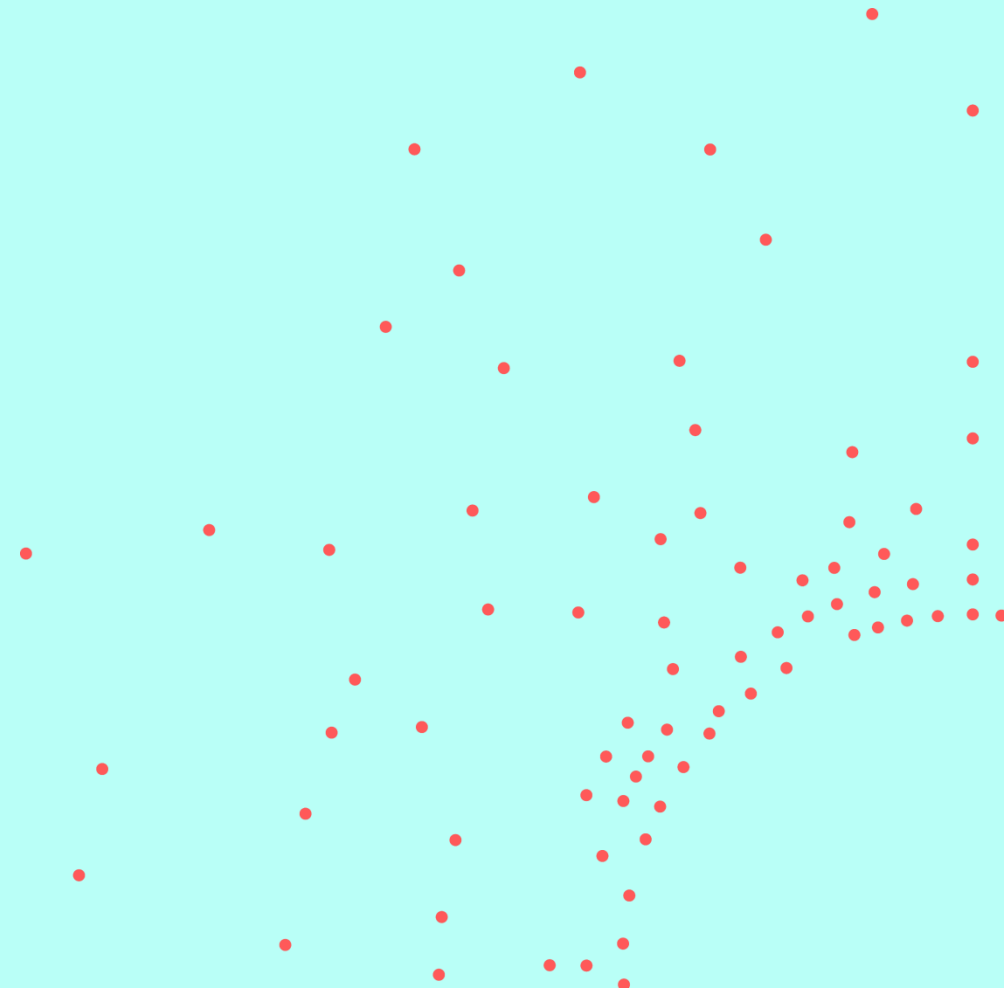


Vurdering opp mot omstendigheter - Trinn C



- Den overfladiske slimhineskaden/-riften kan ha oppstått ved seksuell kontakt som fortalt.
- Funnet kan ev. ha oppstått ved direkte stumptraume fra utsiden med støt mot tenner. Området er ikke i direkte kontakt med tannreguleringen.
- En kombinasjon av seksuell kontakt og direkte stumptraume fra utsiden er mulig.
- Andre årsaker kan ikke utelukkes.
- Eksakt aldersbestemmelse av skader er vanskelig. Funnet kan ha oppstått rundt angitt tidspunkt for hendelse, men kan være noe eldre/ynge.

Eksempel funn i munnhule



Eksempel funn i munnhule: omstendigheter



- 14 år gammel jente
- Delvis amnesi, alkoholpåvirket
- Mann tvang penis inn i hennes munnhule
- Pasient undersøkt 6 timer etter at hun våknet
 - Psykiske vansker, selvskading, ingen faste medisiner
 - Har vært gravid
- Ved undersøkelse
 - Ingen tegn til sykdom ved undersøkelse
 - Normal tannstatus med plomber

Funn i munnhule

Lokalisasjon:

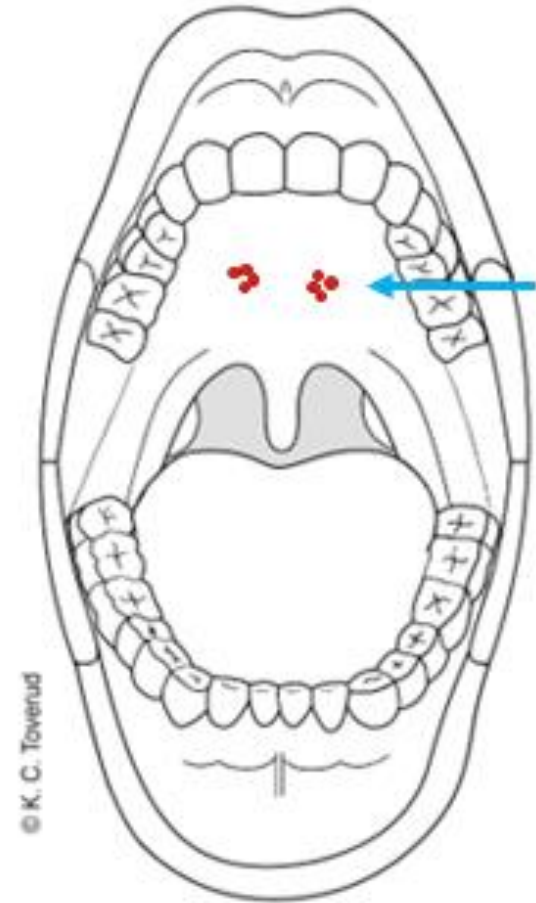
Midt på den harde gane

Beskrivelse:

To 0,5 cm i diameter store områder med punktformede, røde, ikke avblekbare slimhinnemisfargninger.

Klassifisering og skademekanisme (trinn A&B):

Lokaliserte punktblødninger (små bloduttredelser) forenlige med stumpe traumer som f.eks. støt, trykk, gnidning, undertrykk.

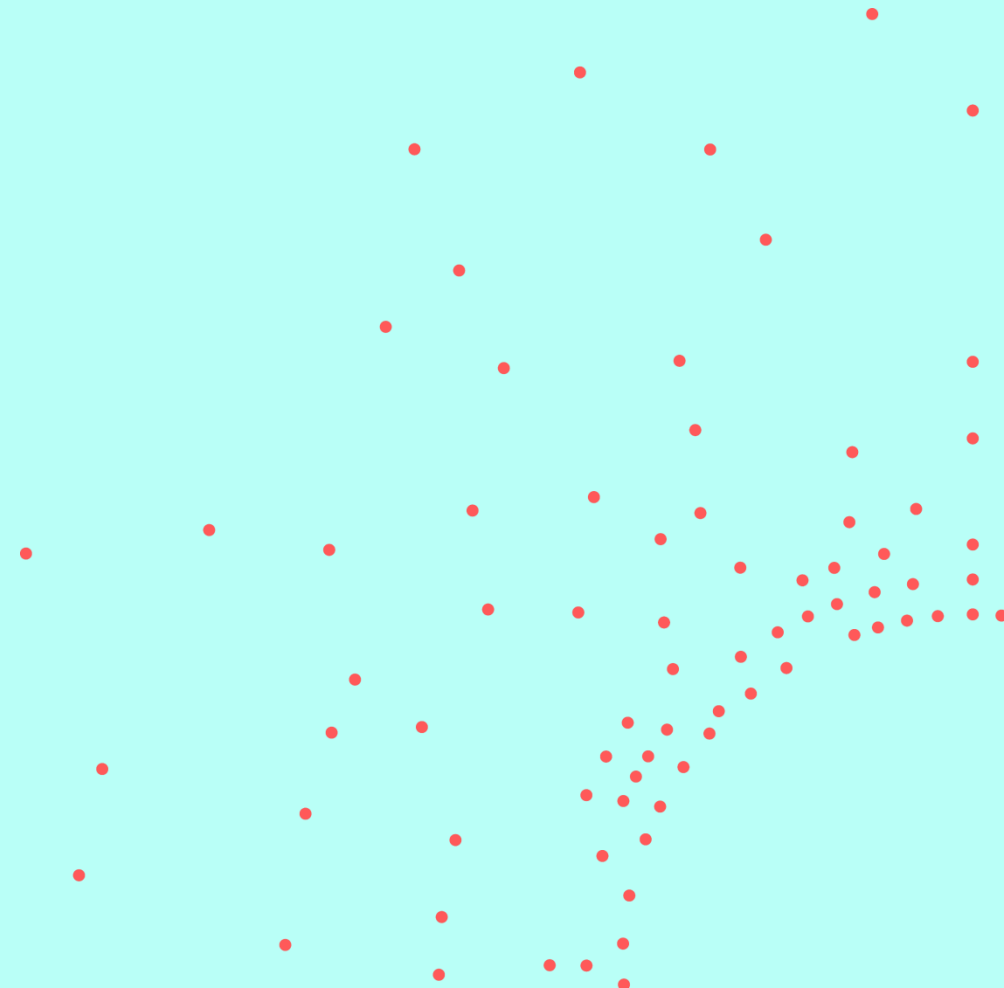


Vurdering opp mot omstendigheter - Trinn C



- Lokaliserte punktblødninger i ganen kan ha oppstått ved seksuell kontakt som fortalt.
- Generelt kan punktblødninger i munnhule oppstå ved kraftig hoste/brekninger, ved halsgrep eller sykdom. Det er ingen opplysninger om eller funn som tyder på slik årsak.
- Andre årsaker kan ikke utelukkes.
- Eksakt aldersbestemmelse av skader er vanskelig. Funnet kan ha oppstått rundt angitt tidspunkt for hendelse, men kan være noe eldre/ynge.

Eksempel funn på
lepper/munnhule



Eksempel funn på lepper/munnhule: omstendigheter

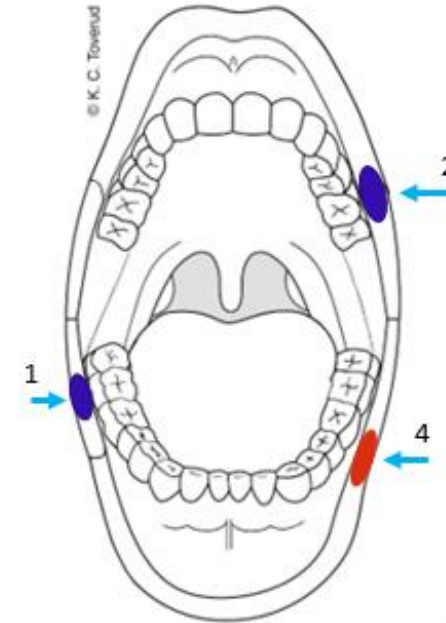


- 47 år gammel kvinne
- Delvis amnesi, alkoholpåvirket
- Mann slo henne i ansiktet, ikke inntrenging i munnhule, kun i skjede.
- Pasient undersøkt 6 timer etter at hun våknet
 - Rusavhengighet, ingen faste medisiner
 - Har født barn, er hysterektomert
- Ved undersøkelse
 - Ingen tegn til sykdom ved undersøkelse
 - Normal tannstatus med plomber

Funn på lepper/munnhule 1 & 2

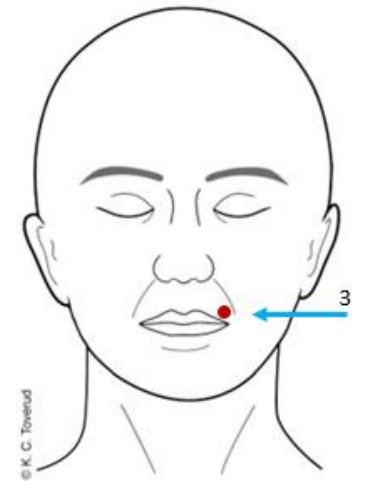
Lokalisasjon og beskrivelse:

- 1) Underleppen mot høyre munnvik : en ujevn, oval, blålilla slimhinnemisfargning, som delvis brer seg på hud-delen av leppen
- 2) Overleppen mot venstre munnvik i hud: en avlang, ujevn blågrå hudmisfargning, ca. 1 x 0,4 cm



Klassifisering og skademekanisme (trinn A&B):

- 1 & 2: Bloduttredelser forenlige med stumpe traumer som f. eks. støt, trykk



Funn på lepper/munnhule 3 & 4

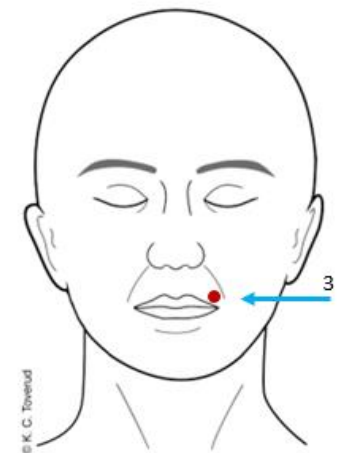
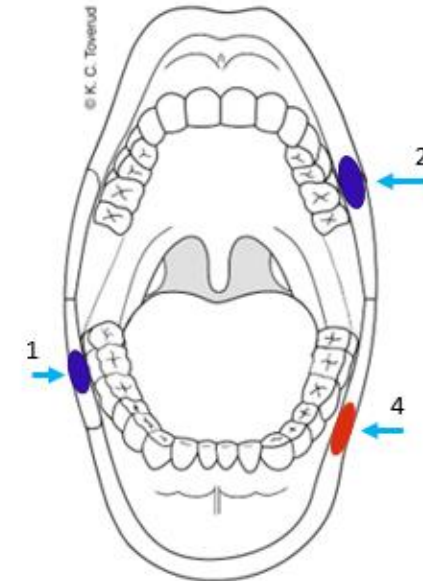
Lokalisasjon og beskrivelse:

3) Overleppen mot venstre munnvik: et ujevnt formet, rødbrunt overfladisk hudskrap med flekkvis brunlig hinne, ca. 0,4 x 0,3 cm

4) Underleppen mot venstre munnvik: et ujevnt avlangt, rødt overfladisk hudskrap med flekkvis rød hinne og enkelte punkt med størknet blod, ca. 1,5 x 0,5 cm

Klassifisering og skademekanisme (trinn A&B):

3 & 4: Overfladiske hudavskrapninger forenlige med stumpe traumer som f.eks. skrap, støt, trykk mot gjenstand langs huden slik at huden blir overfladisk skadet i hele eller deler av kontaktflaten



Vurdering opp mot omstendigheter - Trinn C



- Bloduttredelser og overfladiske hudavskrapninger kan passe med slag som fortalt.
- Funnene kan ha oppstått ved samme skademekanisme, eller ved gjentatt stump vold. Det vil si at et enkelt støt kan gi både bloduttredelse og overfladisk hudskade.
- Andre årsaker kan ikke utelukkes.
- Eksakt aldersbestemmelse av skader er vanskelig. Funnene kan ha oppstått rundt angitt tidspunkt for hendelse, men kan være noe eldre/ynge.

Forekomst av skade ved munnhule



- Svært lite litteratur om orale skader etter SO, erfaringsmessig sjeldent
- Ytre vold mot ansikt/munn kan også gi skader oralt
- Kun en engelsk retrospektiv studie (2015)
 - 95 pasienter som anga fullført inntrenging i munnhule
 - TEARS (Tears, Eccymosis, Abrasions, Redness & Swelling): rødme & hevelse er uspesifikt
 - 18 pas (19%) med oral skade, de fleste us. <48t
 - Minus rødme (8 pas): 10,5% med oral skade
 - Kroppsskade hos 80% inkluderer ansikt/hode, ikke diskutert

Journal of Forensic and Legal Medicine 34 (2015) 155–158



Contents lists available at [ScienceDirect](#)

Journal of Forensic and Legal Medicine

journal homepage: www.elsevier.com/locate/jflm

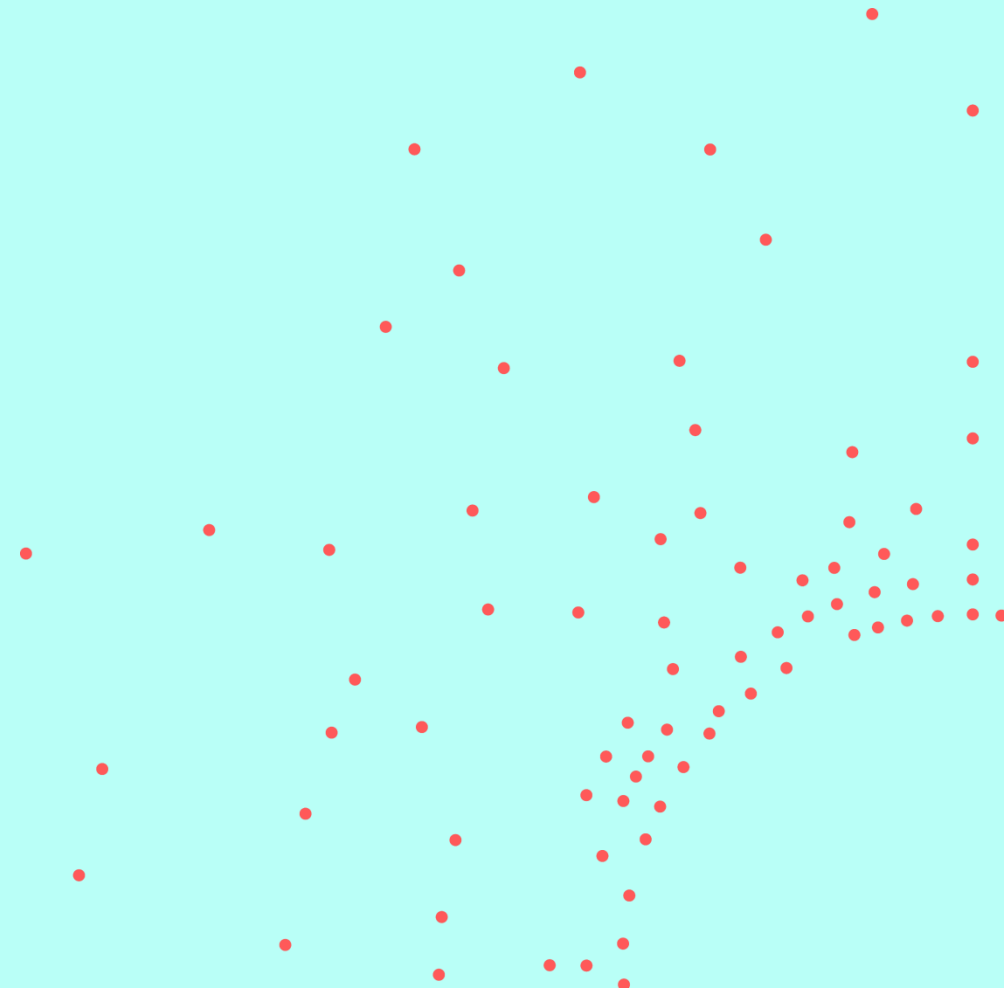
Original communication

Injuries and allegations of oral rape: A retrospective review of patients presenting to a London sexual assault referral centre

Emmeline Brew-Graves, Louise Morgan*

Haven Camberwell, King's College Hospital NHS Foundation Trust, 13-14 Caldecot Road, London SE5 9RS, UK

Differensialdiagnoser




- Små bueformede overfladiske slimhineskader på underleppen: i følge pas. selv nervøs vane med å bite seg i leppen (ikke overgrep)
- Små røde slimhinnemisfargninger og overfladiske slimhineskrap i den harde gane: i følge pas. selv hadde spist tortilla-chips (ikke overgrep)
- Normal vaskularisering på uvula og bløte gane (ikke overgrep)

- Små bueformede overfladiske slimhinneskader på underleppen: i følge pas. selv nervøs vane med å bite seg i leppen (ikke overgrep)
- Små røde slimhinnemisfargninger og overfladiske slimhinneskrap i den harde gane: i følge pas. selv hadde spist tortilla-chips (ikke overgrep)
- Normal vaskularisering på uvula og bløte gane (ikke overgrep)

Differensialdiagnoser

- Angulær cheilit i munnviker
- Tungefurer (lingula fissurata) = normalvariant
- Lichen planus
- Nikotin stomatitt hos røykere
- Aphter (munnskåld)
- Kondyloma acuminata
- Leukoplaki (pre-malignitet)
- Labial herpes simplex virus (forkjølelsessår)
- Pemphigus vulgaris
- Lupus

Endetarmsåpning



Endetarmsåpning utvendig: normalanatomi



- Distal sone:
 - Normal hud med hår og talgkjertler
- Synlige radiære folder
- Lukket / litt åpen; begge deler kan være normalfunn
- Normalt ytre er ikke ensbetydende med normalt indre

Endetarmsåpning innvendig: normalanatomi



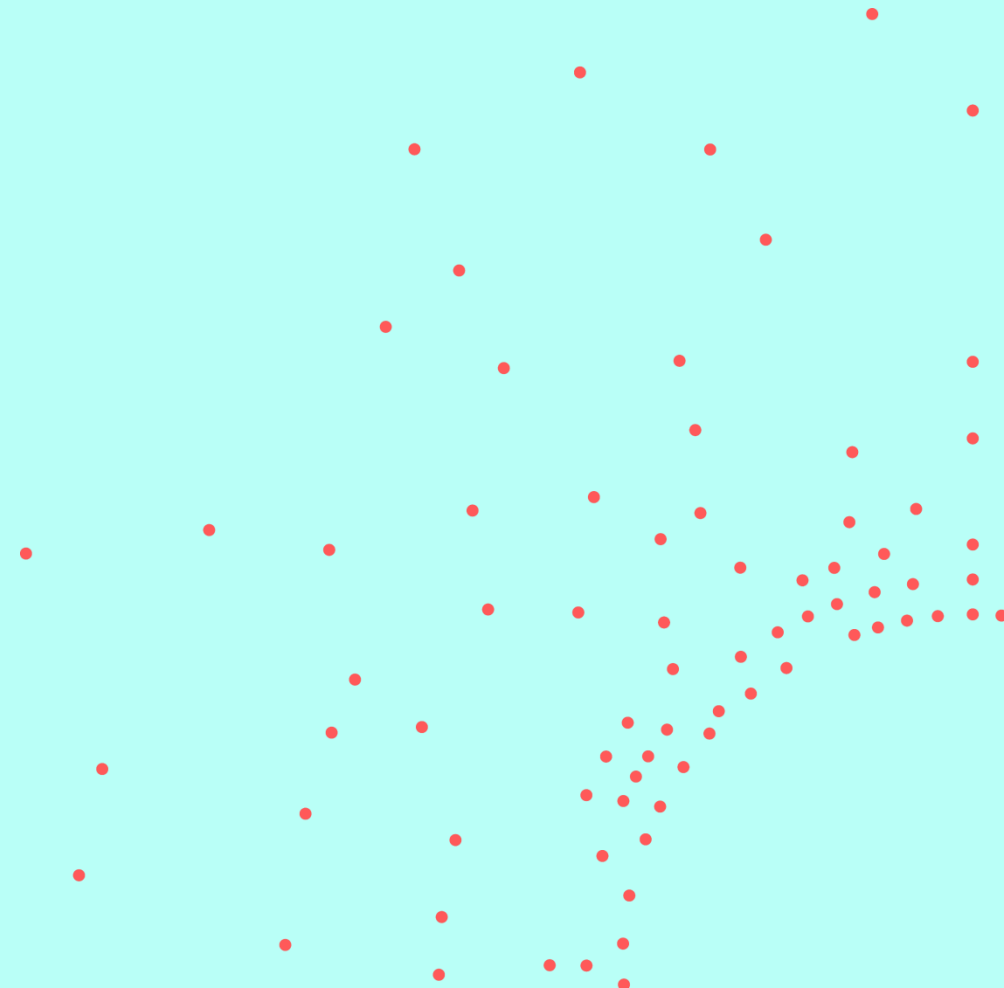
- Få ca. lang ca. 3,5-5 cm
- Proksimal sone
 - Slimhinne, ofte (lakse-)rosa, noen kartegninger
- Overgangssone slimhinne-hud
 - Linea dentata: kan fremstå som rød ring
- Intermediær sone
 - Apoderm: hud uten talgkjertler og behåring

Endetarmsåpning: viktige opplysninger



- Frivillig anal seksuell kontakt tidligere/innenfor uken før undersøkelse
- Tarmfunksjon
 - Regelmessig /forstoppet
 - Tendens til blødning
 - Hemoroider
 - Eksem
- Medisiner lokalt

Eksempel funn endetarmsåpning



Eksempel funn endetarmsåpning: omstendigheter



- 14 år gammel jente
- Mann lokket henne inn i en bil. Inntrenging med penis i skjede og endetarm
- Pasient undersøkt etter 6 timer
 - Stort sett frisk fra tidligere, ingen faste medisiner, ingen plager fra avføringen
 - Seksuelt aktiv med vaginalt og analt samleie tidligere
- Ved undersøkelse
 - Ingen tegn til sykdom ved undersøkelse

Eksempel funn endetarmsåpning

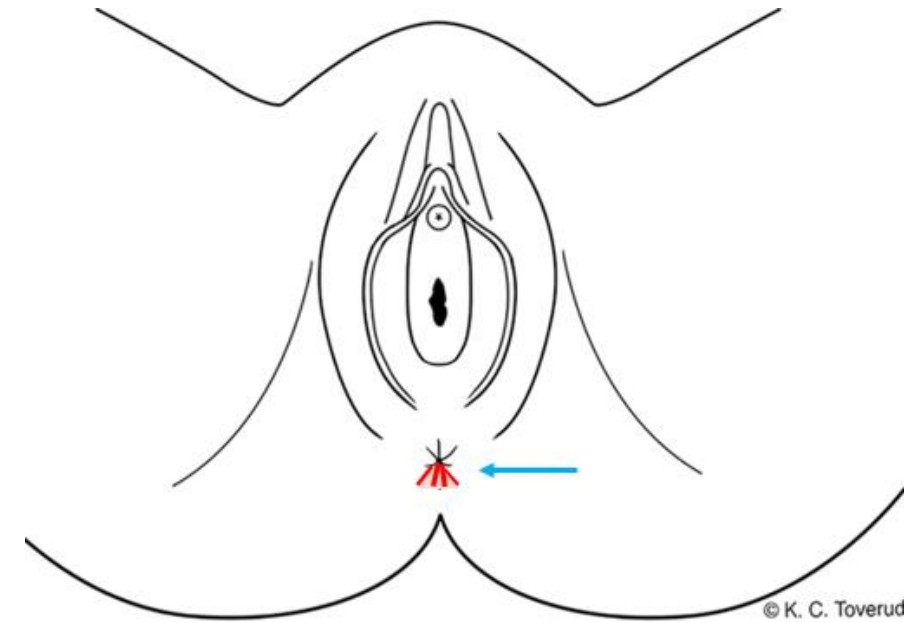
Lokalisasjon: Endetarmsåpning utvendig, kl. 6-8

Beskrivelse:

Ved separasjon: ca. fire røde stripeformede hudrifter. Blank rød hinne, radiært forløpende, ca. 0,5-1 x 0,1 cm. Ømt. Omkringliggende rød hudmisfarging avblekbar for trykk.

Klassifisering og skademekanisme (trinn A & B):

Overfladiske hudskader/rifter forenlige med stumpe traumer som f.eks. overstrekning, skrap. Økt blodgjennomstrømning etter stumppt traume eller som vevsreaksjon på skade.

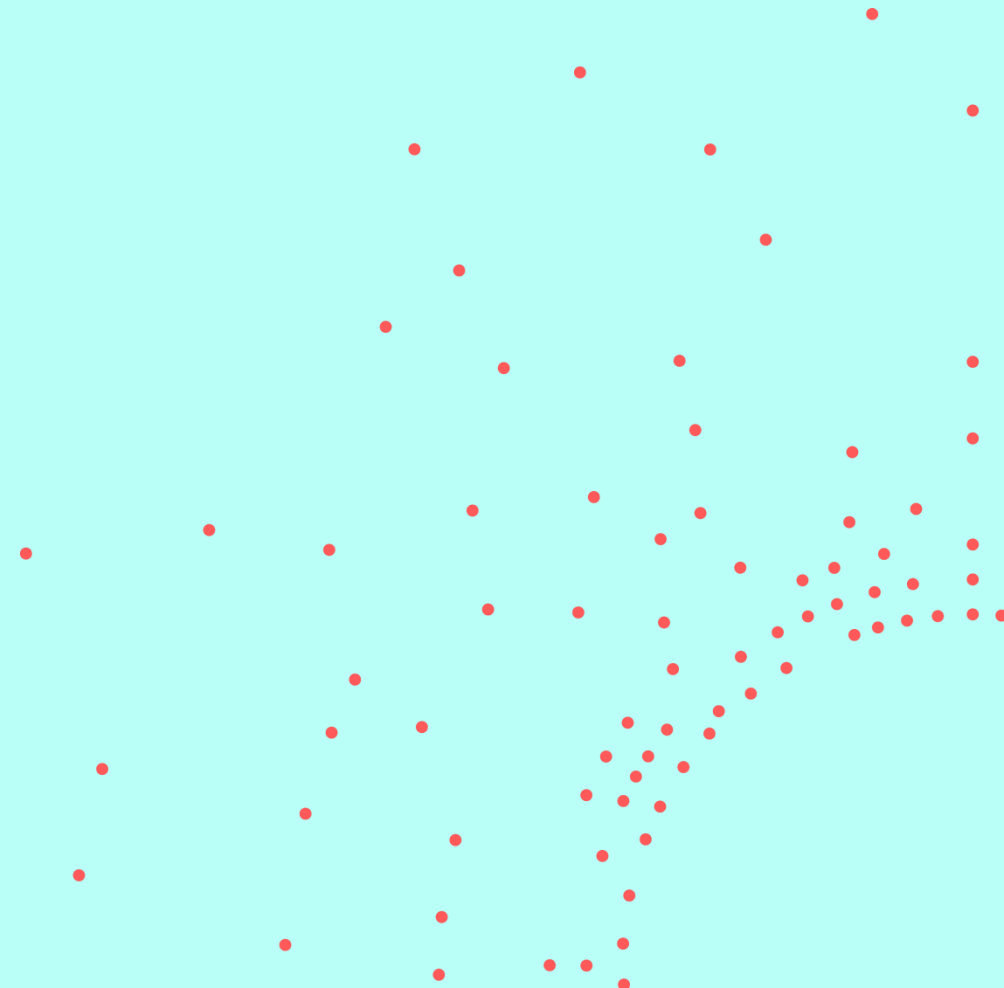


Vurdering opp mot omstendigheter - Trinn C



- Overfladiske hudrifter/hudskader og økt blodgjennomstrømning kan passe med seksuell kontakt som fortalt.
- Generelt anføres at hudrifter i endetarmsåpning utvendig iblant kan oppstå ved hard avføring/forstoppelse. Det er vanligvis en enkelt rift i midtlinjen kl. 6. I denne saken er det påvist flere rifter, noe som taler imot slik oppkomst. Det er heller ikke opplyst om forstoppelse.
- Andre årsaker kan ikke utelukkes.
- Eksakt aldersbestemmelse av skader er vanskelig. Funnene kan ha oppstått rundt angitt tidspunkt for hendelse, men kan være noe eldre/ynge.

Eksempel funn endetarmsåpning



Eksempel funn endetarmsåpning: omstendigheter



- 43 år gammel kvinne
- Overfalt utendørs av 2 menn. Inntrenging med penis i skjede og endetarm
- Pasient undersøkt etter 5 timer
 - Stort sett frisk fra tidligere, ingen faste medisiner, ingen plager fra avføringen
 - Har født barn
- Ved undersøkelse
 - Ingen tegn til sykdom ved undersøkelse

Eksempel funn endetarmsåpning

Beskrivelse

Lokalisasjon og beskrivelse:

Endetarmsåpning utvendig: fremmedmateriale som ligner sand og tørket plantemateriale

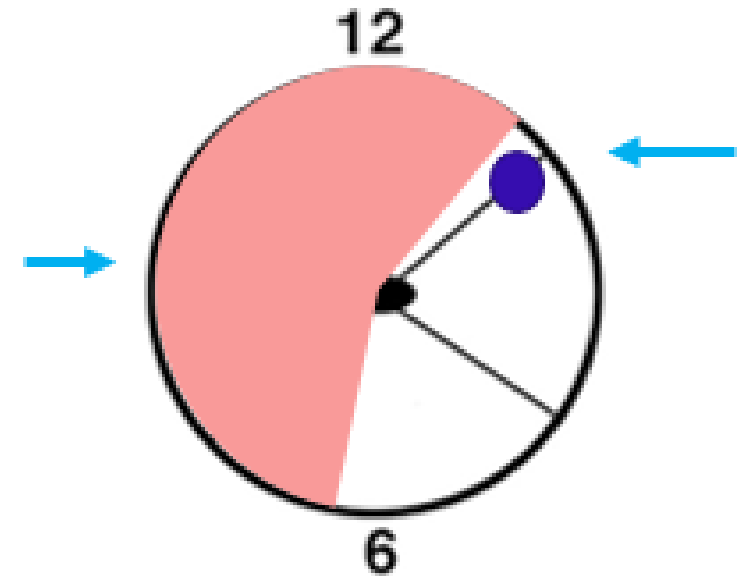
Endetarmsåpning innvendig: en blå slimhinnemisfargning kl. 2, ca. 0,5 cm i diameter. Slim. Lokalisert rød slimhinnemisfargning kl. 7-1.

Vurdering

Klassifisering og skademekanisme (trinn A & B):

Fremmedmateriale.

Bloduttredelse og lokalisert økt blodgjennomstrømning forenlig med stumpt traume som f. eks støt, trykk, overstrekning.



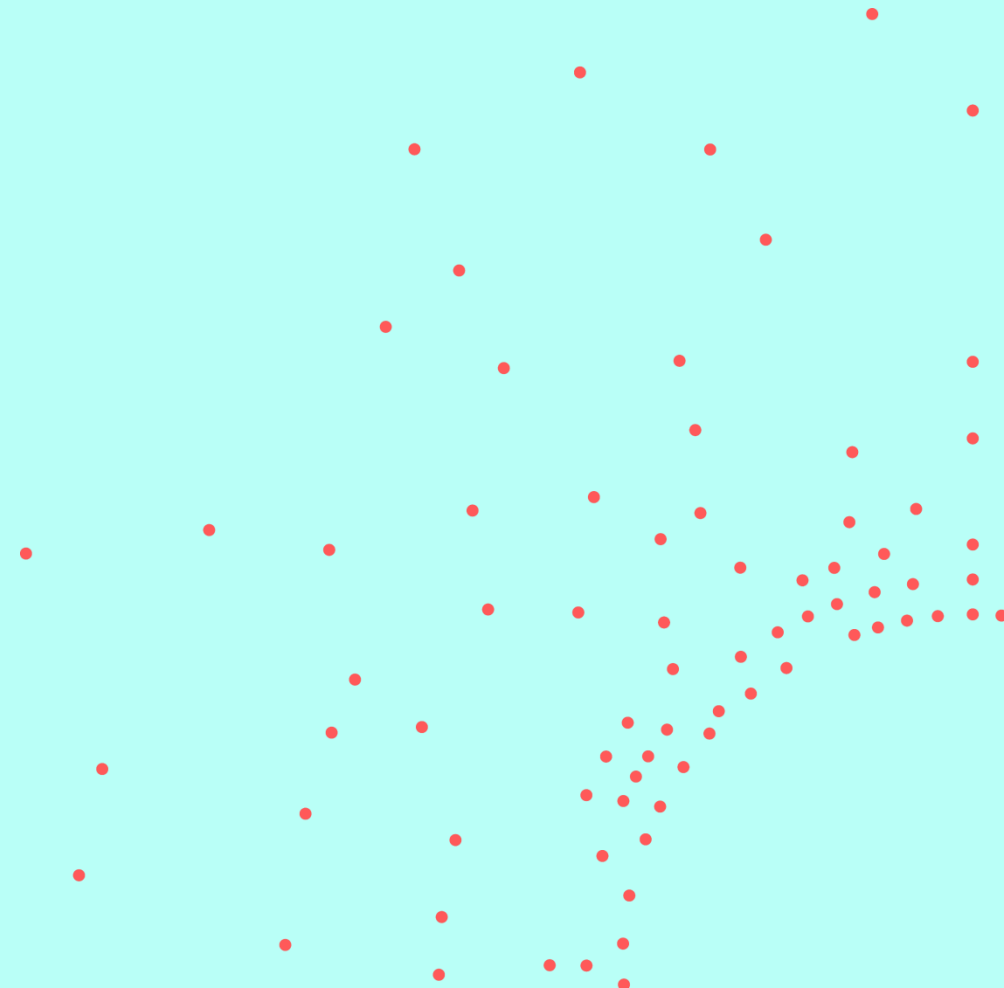
Endetarm / analkanal

Vurdering opp mot omstendigheter - Trinn C



- Bloduttredelse og økt blodgjennomstrømning i endetarmsåpningen innvendig kan passe med seksuell kontakt som fortalt.
- Bloduttredelser oppstår ikke pga. forstoppelse alene.
- Fremmedmateriale som ligner sand og plantemateriale kan være forenlig med fremstillingen om åsted utendørs. Analyse av sikret materiale kan ev. gi avklaring.
- Andre årsaker kan ikke utelukkes.
- Eksakt aldersbestemmelse av skader er vanskelig. Funnene kan ha oppstått rundt angitt tidspunkt for hendelse, men kan være noe eldre/ynge.

Eksempel funn endetarmsåpning



Eksempel funn endetarmsåpning: omstendigheter



- 22 år gammel mann
- Sovnet på fest. Våknet av kollega hadde inntrenging med penis i munnhule. Blackout, våknet med dildo i endetarmsåpningen
- Pasient undersøkt etter 3 døgn
 - Stort sett frisk fra tidligere, ingen faste medisiner, har ofte løs mage
- Ved undersøkelse
 - Ingen tegn til sykdom ved undersøkelse
 - Pasient avslo anoskopi

Eksempel funn endetarmsåpning

Lokalisasjon :

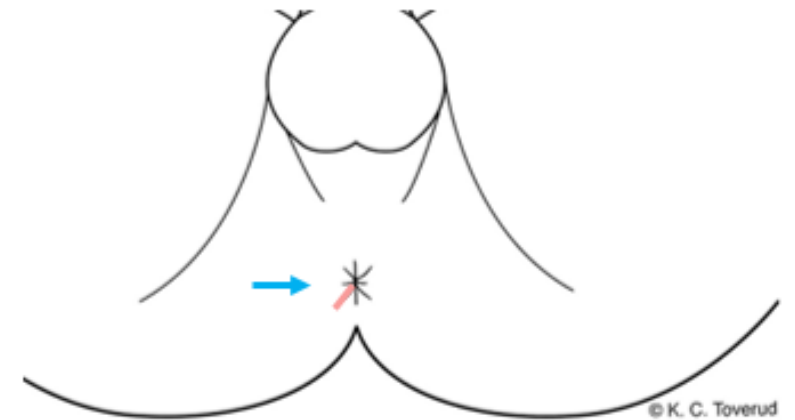
Endetarmsåpning utvendig kl. 7

Beskrivelse:

En lyserosa stripeformet, lett ruglete overfladisk hudskade som har lukket seg. Ingen synlig skorpe. Rødlig avblekbar hudmisfargning i randen.

Klassifisering og skademekanisme (trinn A & B):

Overfladisk hudrift/hudskade i tilheling, forenlig med stumpt traume som f. eks. støt, trykk, ev. skrap.

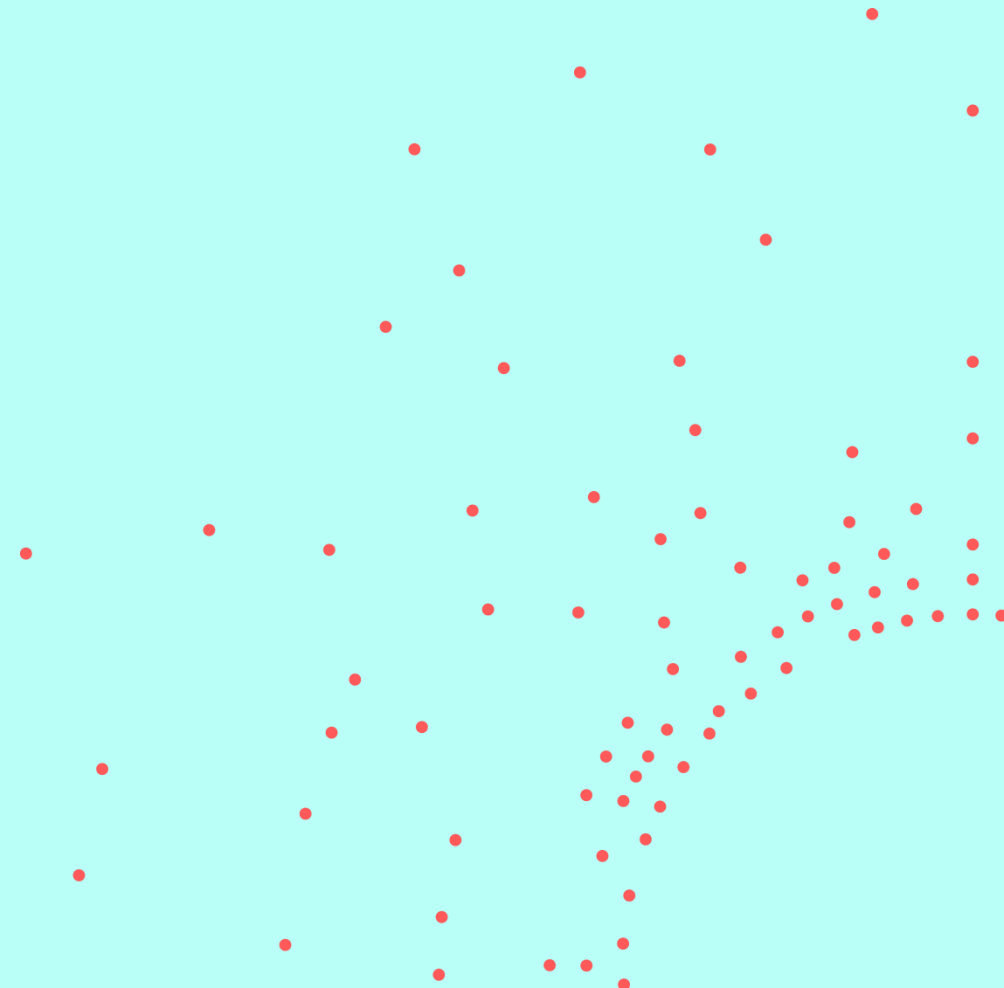


Vurdering opp mot omstendigheter - Trinn C



- Hudskaden sett i endetarmsåpningen utvendig kan ha oppstått ved seksuell kontakt som fortalt.
- Generelt anføres at hudrifter i endetarmsåpning utvendig iblant kan oppstå ved hard avføring/forstoppelse, men dette er som regel i midtlinjen kl. 6. Det er opplyst om løs avføring og ikke forstoppelse, slik at funnet vurderes å ikke skyldes avføringsproblem.
- Andre årsaker kan ikke utelukkes.
- Eksakt aldersbestemmelse av skader er vanskelig. Funnet er i tilheling og kan ha oppstått rundt angitt tidspunkt for hendelse ca. tre døgn forut, men kan være noe eldre/ynge.

Eksempel funn endetarmsåpning



Eksempel funn endetarmsåpning: omstendigheter



- 28 år gammel kvinne
- På WC på utested. Overfalt. Inntrenging med penis og fingre i endetarmsåpningen
- Pasient undersøkt etter 8 timer
 - Stort sett frisk fra tidligere, ingen faste medisiner, ingen problem med avføring
- Ved undersøkelse
 - Ingen tegn til sykdom ved undersøkelse
 - Anga sterke smerter og at hadde hatt blødning fra anus rett etterpå

Eksempel funn endetarmsåpning innvending

Beskrivelse

Lokalisasjon:

Endetarm innvendig, kl. 7

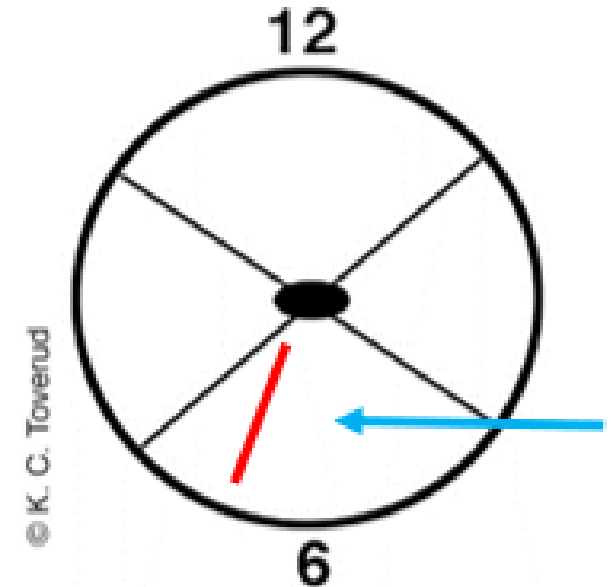
Beskrivelse:

En avlang, rød overfladisk slimhinneskade, lett blødning, langstilt, synlig del ca. 2 cm x 0,2 cm
Øvre og nedre begrensning ikke synlig

Vurdering

Klassifisering og skademekanisme (trinn A & B):

Slimhinneskade og angitte smerter forenlige med stumpt traume som f.eks. overstrekning, skrap, støt, trykk

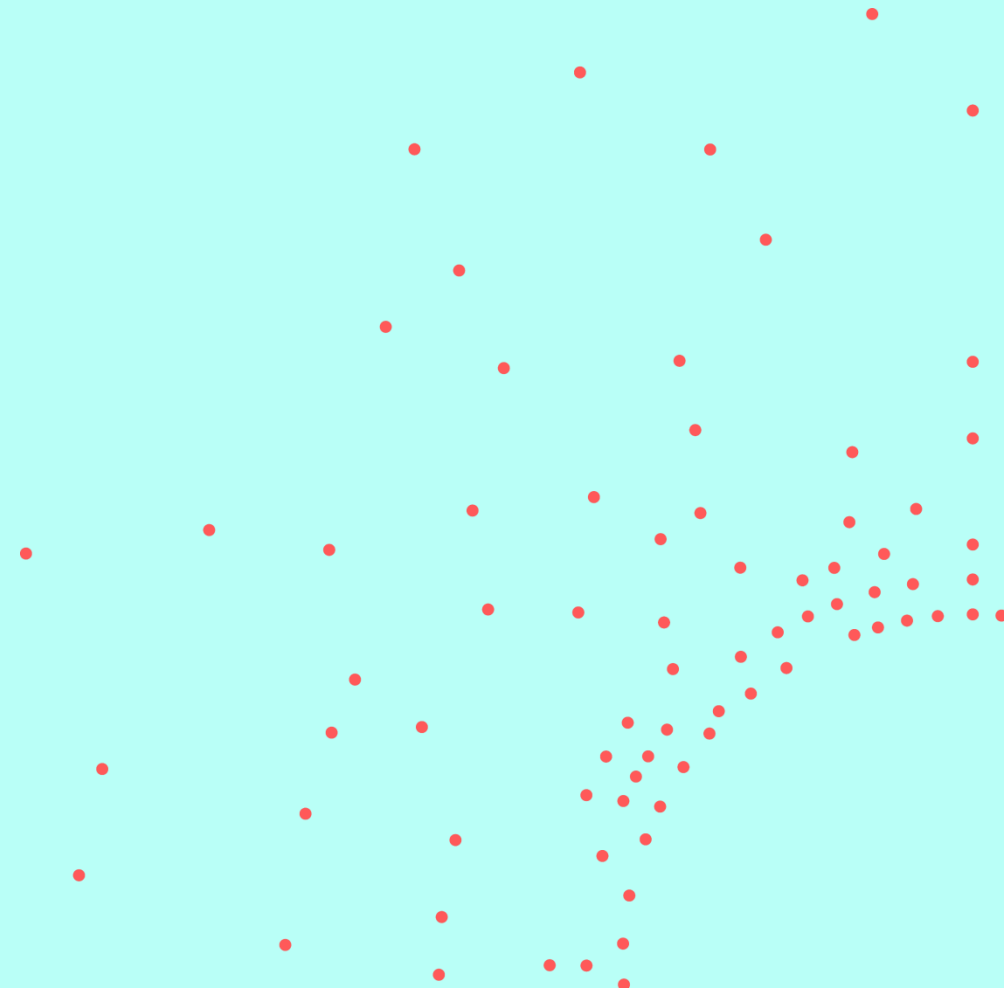


Vurdering opp mot omstendigheter - Trinn C



- Slimhinneskaden sett i endetarmsåpningen innvendig og angitte smerter kan ha oppstått ved seksuell kontakt som fortalt.
- Generelt anføres at hudrifter i endetarmsåpning utvendig iblant kan oppstå ved hard avføring/forstoppelse, men dette skjer ikke i slimhinnen innvendig.
- Andre årsaker kan ikke utelukkes.
- Eksakt aldersbestemmelse av skader er vanskelig. Funnet kan ha oppstått rundt angitt tidspunkt for hendelse, men kan være noe eldre/ynge.

Differensialdiagnoser



Differensialdiagnoser




- Marisker
- Ytre hemoroider
- Analfissur grunnet obstipasjon: 90% av tilfellene kl. 6
- Varighet > 6 uker = kronisk analfissur

Differensialdiagnoser

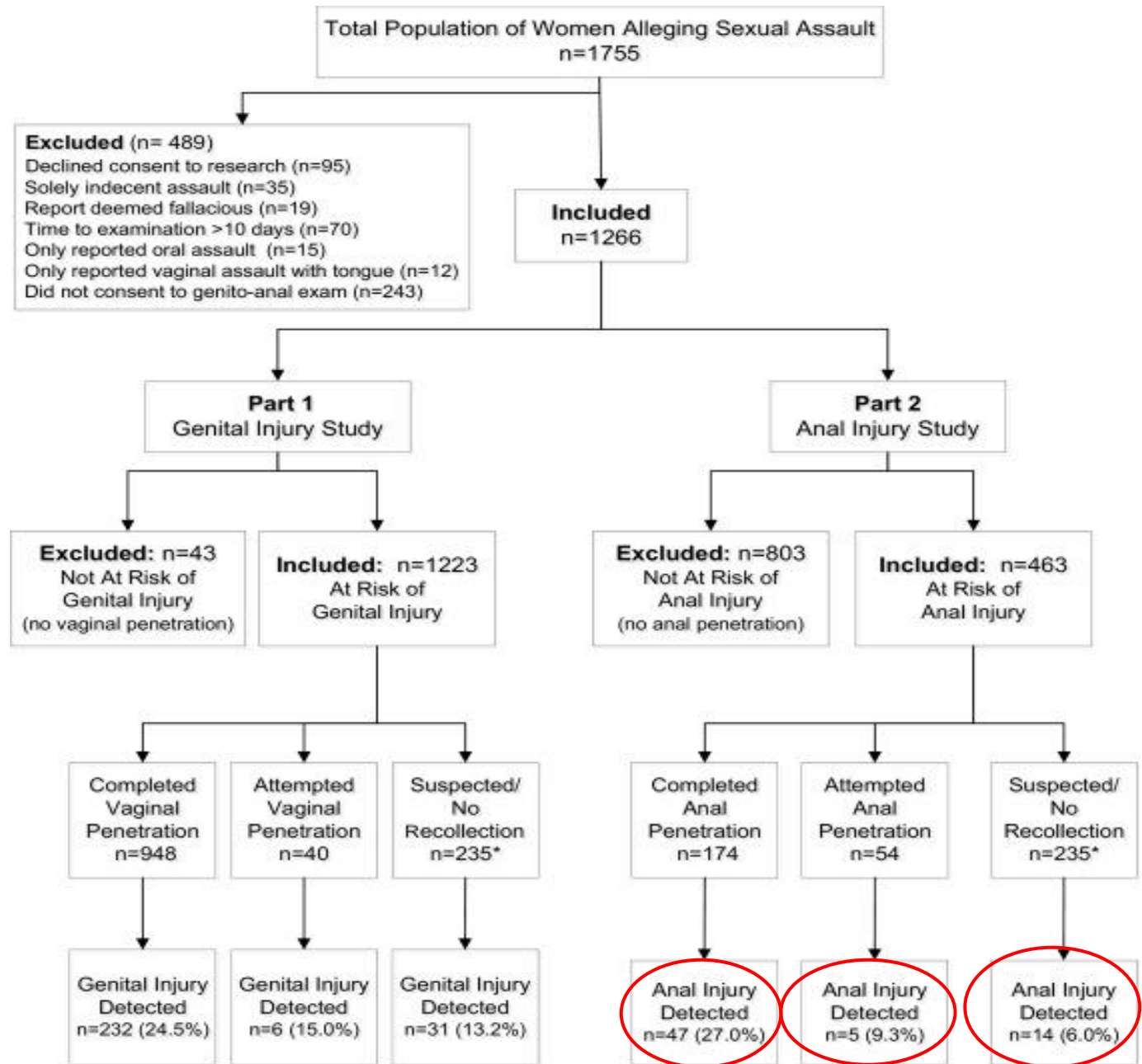
- Kondylomer
- Herpes simplex virus
- Syfilis-chankre
- Eksem
- Soppinfeksjon
- Intertrigo
- Perianal lichen sclerosus et atrophicus
- Sår pga. malignitet

Forekomst



Zilkens et al. 2017

Genital and anal injuries:
A cross-sectional
Australian study of 1266
women alleging
recent sexual assault



Undersøkelsesmetode og skadeinkludasjon



Zilkens et al.

- Makroskopisk undersøkelse uten forstørrelse/kolposkopi
- Skade inkludasjon **TEA**: Tears, Eccymosis, Abrasions

Flere andre studier

- **TEARS**: inkluderer Redness and Swelling, mer uspesifikke funn
- Få studier skiller kun ut analfunn
- Mange samler ano-genitale skader

Type skade

- Studiedeltagerne gjennomsnittlig 2 skader hver
- Skadeklassifikasjoner TEA
 - Hudskade/-rifter (Lacerations)
 - Bloduttredelser
 - Overfladiske hudskader/hudavskrapninger (Abrasions)
- Lokalisasjon
 - Perianal-område > Anus > Rektum

Risiko for analskade (n=463)



- 14,3% (66/463) hadde skade
- Angitt penetrasjon med penis, fingre, fremmedlegeme

Penetrasjon	27 %	(n=47)
Forsøk på penetrasjon	9,3 %	(n=5)
Mistenkt/amnesi	6 %	(n=14)

- Økt risiko
 - Flere versus ett inntrengende objekt; 53,9 % versus 24,8 %
 - Samtidig skader på kroppsoverflate
- Redusert risiko
 - Økt tid fra hendelsen

- Klinisk rettsmedisinsk metode:
 - Systematisk beskrivelse, klassifisering, skademekanisme og vurdering av vanligste skadetyper ved munnhule og endetarmsåpning
 - Diskutere opp mot omstendigheter og relevante differensialdiagnoser
- Forekomst av skader ved munnhule og endetarmsåpning ved undersøkelse etter seksuelt overgrep

Takk for oppmerksomheten!

