


# Gruppearbeid

## Munnhule og endetarmsåpning

Fra Faugno et al.

Physical examinations of sexual assault pocket atlas


# Praktiske øvelser



# Praktiske øvelser - gruppearbeid

- I hver case får dere presentert
    - Omstendigheter ved hendelsen og noe punkter fra undersøkelsen
    - Foto og skisse
  - Mandatet er å utføre
    1. Detaljert skriftlig beskrivelse av funn, deretter
    2. Klassifisere funn (trinn A), så
    3. Vurdere skademekanisme (trinn B) og til slutt
    4. Vurdere funn opp mot omstendigheter og aldersbestemmelse (trinn C)
- Alle mandatbesvarelsene 1-4 skrives ned
- I plenum vil det presenteres et forslag til hvordan mandatene kan besvares
  - **Viktig å ikke gå videre i presentasjonen før hvert trinn er skriftlig utført!**

# Case1




# Case 1 Omstendigheter ved hendelse

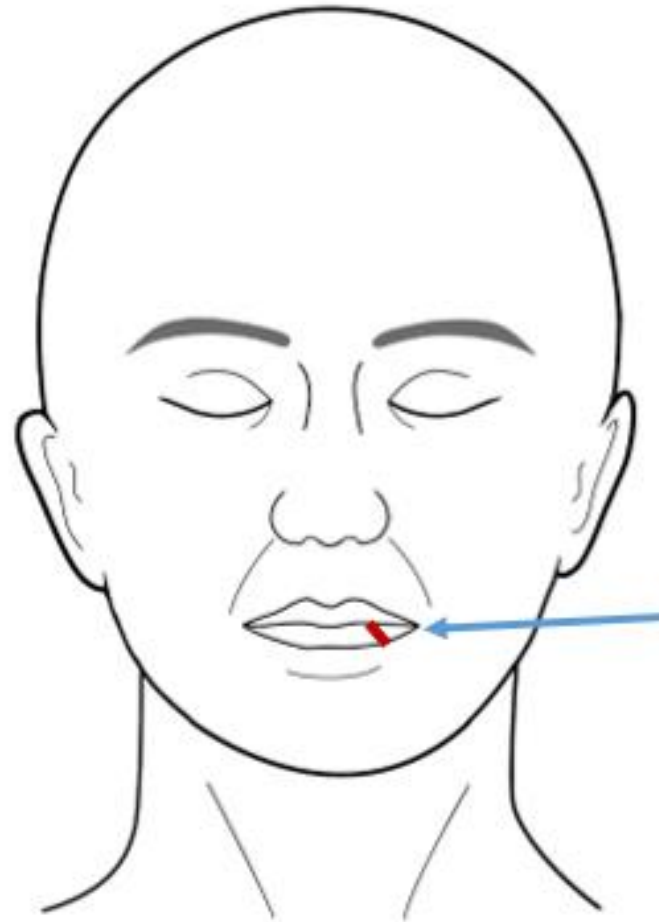


- 28 år gammel kvinne
- I en bil med kjæreste, han tvang penis inn i hennes munnhule
- Pasient undersøkt etter 1 døgn
  - Stort sett frisk fra tidligere, ingen faste medisiner
  - Aldri hatt klinisk herpes simplex infeksjon
- Ved undersøkelse
  - Ingen tegn til sykdom ved undersøkelse
  - Normal tannstatus

# Foto og skisse

Case 1





© K. C. Toverud

# Mandat

- Beskriv funn
- Klassifiser funn (trinn A)
- Vurder skademekanisme (trinn B)
- Vurder funn opp mot omstendigheter og aldersbestemmelse (trinn C)



# Beskrivelse

## Klassifisering (trinn A)

## Skademekanisme (trinn B)

### Case 1

NB! Vennligst ikke gå videre i presentasjonen før trinn A og B er utført skriftlig

# Skadedokumentasjon

## Lokalisasjon:

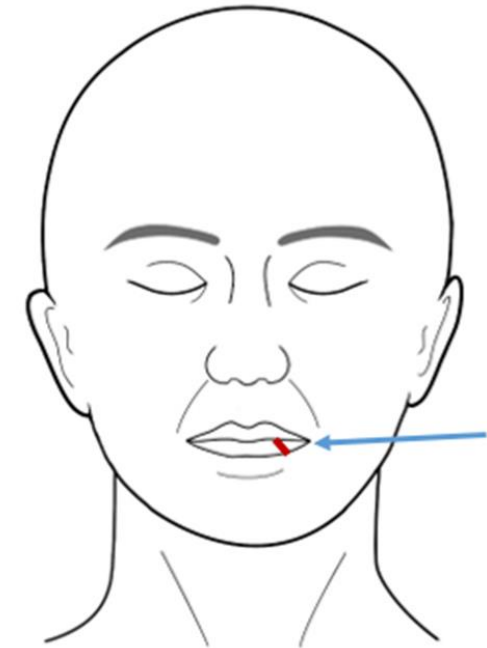
Venstre side underleppe

## Beskrivelse:

En stripeformet, rød, overfladisk hudskade, ca. 0,5 x 0,2 cm, skråstilt ned og ut, ujevne sårkanter, rød hinne, ingen tydelig blødning.

## Klassifisering og skademekanisme (trinn A & B):

Overfladisk hudskade/-rift kan passe med stumpt traume som f.eks. overstrekning, skrap, trykk, støt.



© K. C. Toverud

# Vurdering opp mot omstendigheter og aldersbestemmelse (trinn C)


## Case 1

NB! Vennligst ikke gå videre i presentasjonen før trinn C er utført skriftlig

# Vurdering opp mot omstendigheter og aldersbestemmelse - Trinn C

- Den overfladiske hudskaden/-riften kan passe med seksuell kontakt som fortalt.
- Funnet kan ev. ha oppstått ved direkte stumptraume fra utsiden med støt mot tenner.
- En kombinasjon av seksuell kontakt og direkte stumptraume fra utsiden er mulig.
- Andre årsaker kan ikke utelukkes.
- Eksakt aldersbestemmelse av skader er vanskelig. Funnet kan ha oppstått rundt angitt tidspunkt for hendelse, men kan være noe eldre/ynge.

# Case 2




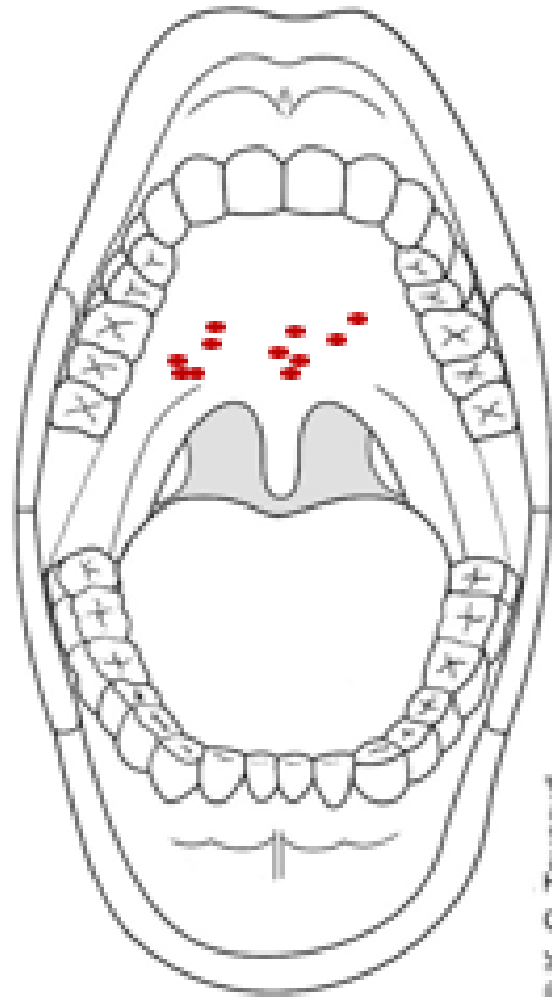
## Case 2 Omstendigheter ved hendelse

- 14 år gammel jente.
- 30 år gammel mann, han var invitert hjem til pasient da foreldrene var borte. Han utsatte henne for inntrengning i munnhule med penis.
- Pasient undersøkt innen 12 timer
  - Stort sett frisk fra tidligere, ingen faste medisiner
  - Seksuelt aktiv
- Ved undersøkelse
  - Ingen tidligere tegn til sykdom ved undersøkelse

# Foto

Case 2





© K. C. TORRUD



# Mandat

- Beskriv funn
- Klassifiser funn (trinn A)
- Vurder skademekanisme (trinn B)
- Vurder funn opp mot omstendigheter (trinn C)

# Beskrivelse

## Klassifisering (trinn A)

## Skademekanisme (trinn B)

### Case 2

NB! Vennligst ikke gå videre i presentasjonen før trinn A og B er utført skriftlig

# Skadedokumentasjon

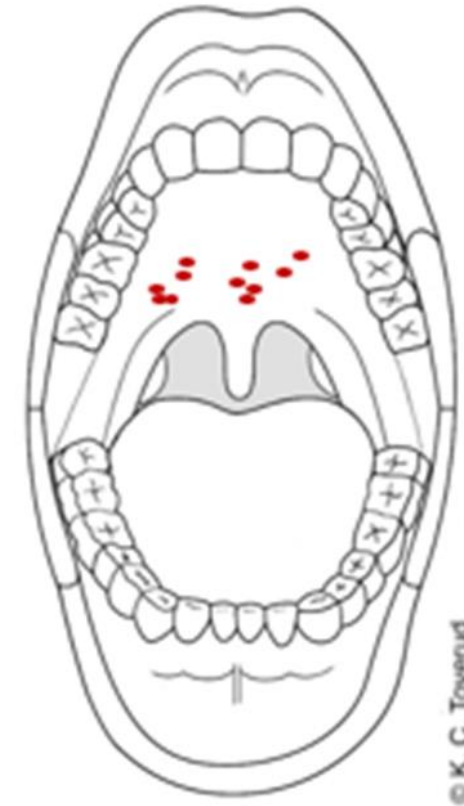**Lokalisasjon:** Overgang harde til bløte gane

## Beskrivelse:

Tre områder ca. 0,5 - 1 cm i diameter med ansamling av punktformede, røde, ikke avblekbare slimhinnemisfargninger, slimhinne er hel. Området lengst til høyre er misfargningene dels sammenflytende.

## Klassifisering og skademekanisme (trinn A & B):

Lokaliserte punktblødninger (små bloduttredelser) forenlige med stumpe traumer som f.eks. støt, trykk, gnidning, undertrykk.



# Vurdering opp mot omstendigheter og aldersbestemmelse (trinn C)


## Case 2

NB! Vennligst ikke gå videre i presentasjonen før trinn C er utført skriftlig

## Vurdering opp mot omstendigheter og aldersbestemmelse - Trinn C

- De lokaliserte områdene med punktblødninger i ganen kan passe med seksuell kontakt som fortalt.
- Generelt kan punktblødninger i munnhule oppstå ved kraftig hoste/brekninger, ved halsgrep eller sykdom. Det er ingen opplysninger om eller funn som tyder på slik årsak.
- Andre årsaker kan ikke utelukkes.
- Eksakt aldersbestemmelse av skader er vanskelig. Funnet kan ha oppstått rundt angitt tidspunkt for hendelse, men kan være noe eldre/yngre.

# Case 3




# Case 3 Omstendigheter ved hendelse



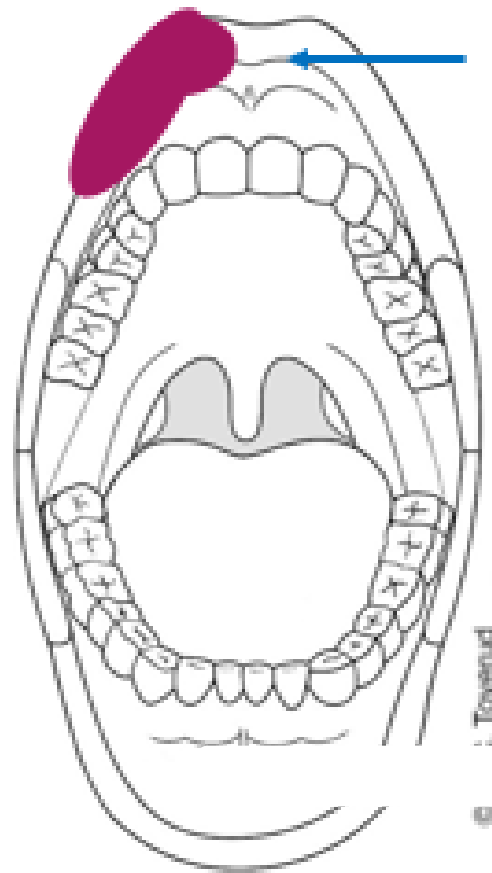
- 28 år gammel kvinne
- Sint samboer kom hjem, utsatte henne for inntrengning i munnhulen med penis. Smurte sæd over ansiktet hennes.
- Hun ble slått med knyttneve i ansiktet mot munnen
- Pasient undersøkt etter 8 timer
  - Stort sett frisk fra tidligere, ingen faste medisiner
- Ved undersøkelse
  - Ingen tidligere tegn til sykdom

# Foto og skisse

Case 3







# Mandat

- Beskriv funn
- Klassifiser funn (trinn A)
- Vurder skademekanisme (trinn B)
- Vurder funn opp mot omstendigheter og aldersbestemmelse (trinn C)

# Beskrivelse

## Klassifisering (trinn A)

## Skademekanisme (trinn B)

### Case 3

NB! Vennligst ikke gå videre i presentasjonen før trinn A og B er utført skriftlig

# Skadedokumentasjon

## Lokalisasjon:

Høyre side av overleppens innside

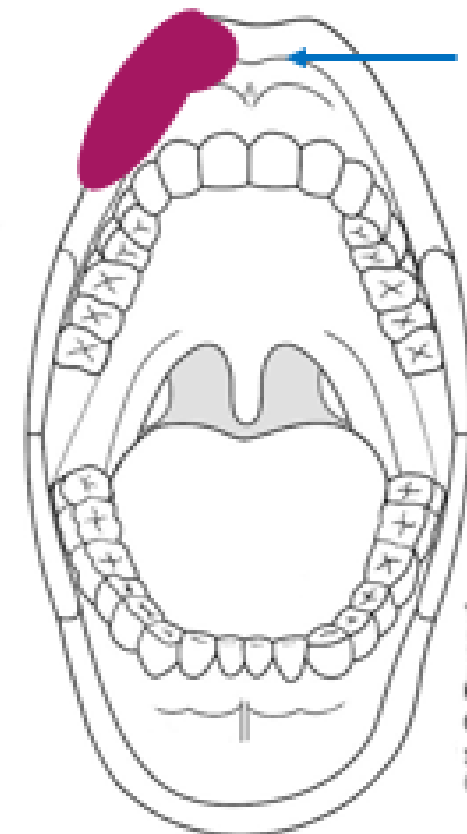
## Beskrivelse:

En avlang, rød-blå slimhinnemisfargning, ca. 2,5 x 1 cm, langstilt, hel slimhinne. Formentlig størknet blod langs misfargningens øvre/indre del uten tydelig blødningsfokus.

## Klassifisering og skademekanisme (trinn A & B):

Bloduttredelse forenlig med stumpt traume som f. eks. støt, trykk. Hevelsen er grunnet bloduttredelse og/eller annen vevsvæskeutsiving.

Formentlig størknet blod kan komme fra ev. skade i slimhinne eller hud, men blødningsfokus er ikke lokalisert slik at dette kan ikke sikkert vurderes. Annen kilde til blodet eller annet type fremmedmateriale kan ikke utelukkes.



# Vurdering opp mot omstendigheter og aldersbestemmelse (trinn C)


## Case 3

NB! Vennligst ikke gå videre i presentasjonen før trinn C er utført skriftlig

# Vurdering opp mot omstendigheter og aldersbestemmelse - Trinn C

- Bloduttredelsen i overleppens slimhinne, vevsvæskeutsivingen (hevelsen) og det formentlig størkede blodet kan oppstått ved direkte stumpt traume mot slimhinnen og/eller fra stumpt traume fra utsiden med støt mot tenner. Funnet kan passe med det undersøkte har fortalt.
- Funnet kan også passe med seksuell kontakt som fortalt.
- En kombinasjon av seksuell kontakt og direkte stumpt traume fra utsiden er mulig.
- Andre årsaker kan ikke utelukkes.
- Eksakt aldersbestemmelse av skader er vanskelig. Funnet kan ha oppstått rundt angitt tidspunkt for hendelse, men kan være noe eldre/ynge.

# Case 4



# Case 4 Omstendigheter ved hendelse

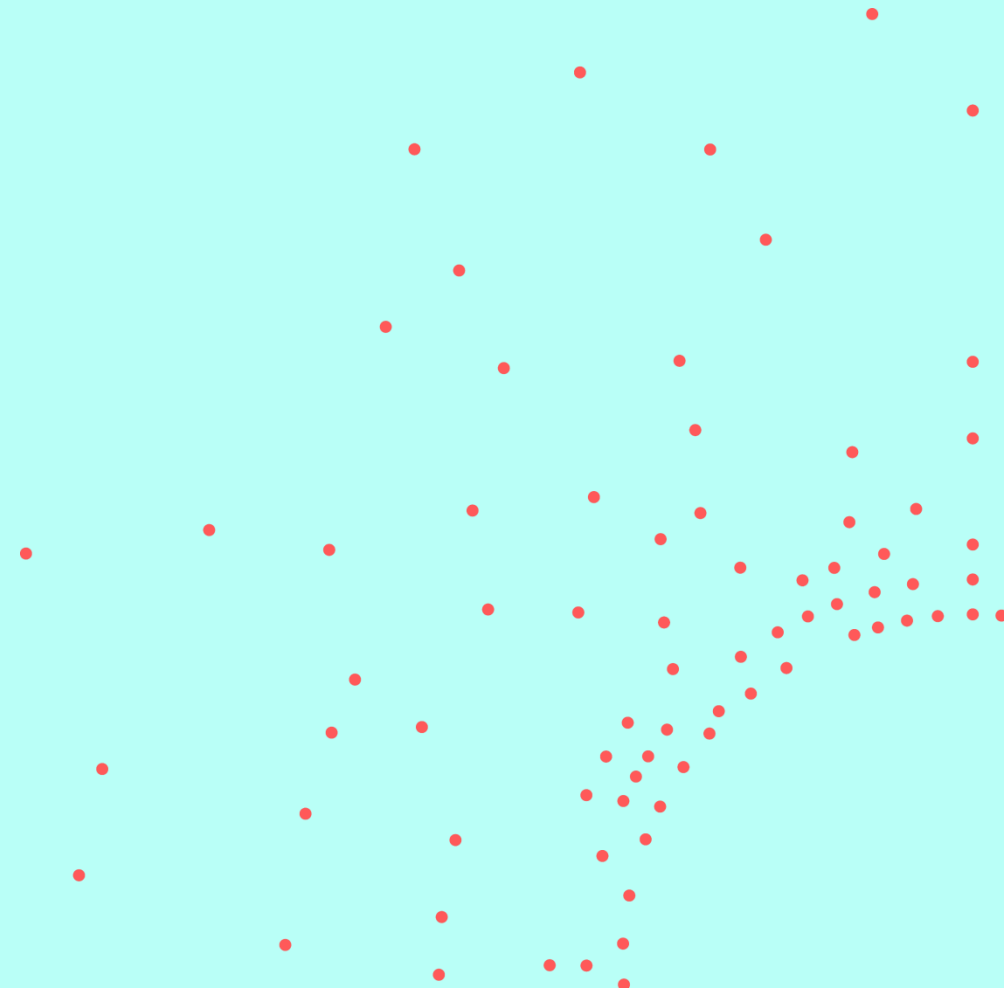


- 26 år gammel kvinne på fest. En mann hun hadde møtt noen dager tidligere spurte om hun ville bli med innpå et rom for å snakke. Han ble helt gal i blikket.
- Utførte inntrengning med finger og penis endetarm to ganger.
- Pasient undersøkt etter 3 timer
  - Stort sett frisk fra tidligere, ingen faste medisiner
  - Angir ingen problemer med forstoppelse eller hemorroider
- Ved undersøkelse
  - Ingen tidligere tegn til sykdom ved undersøkelse



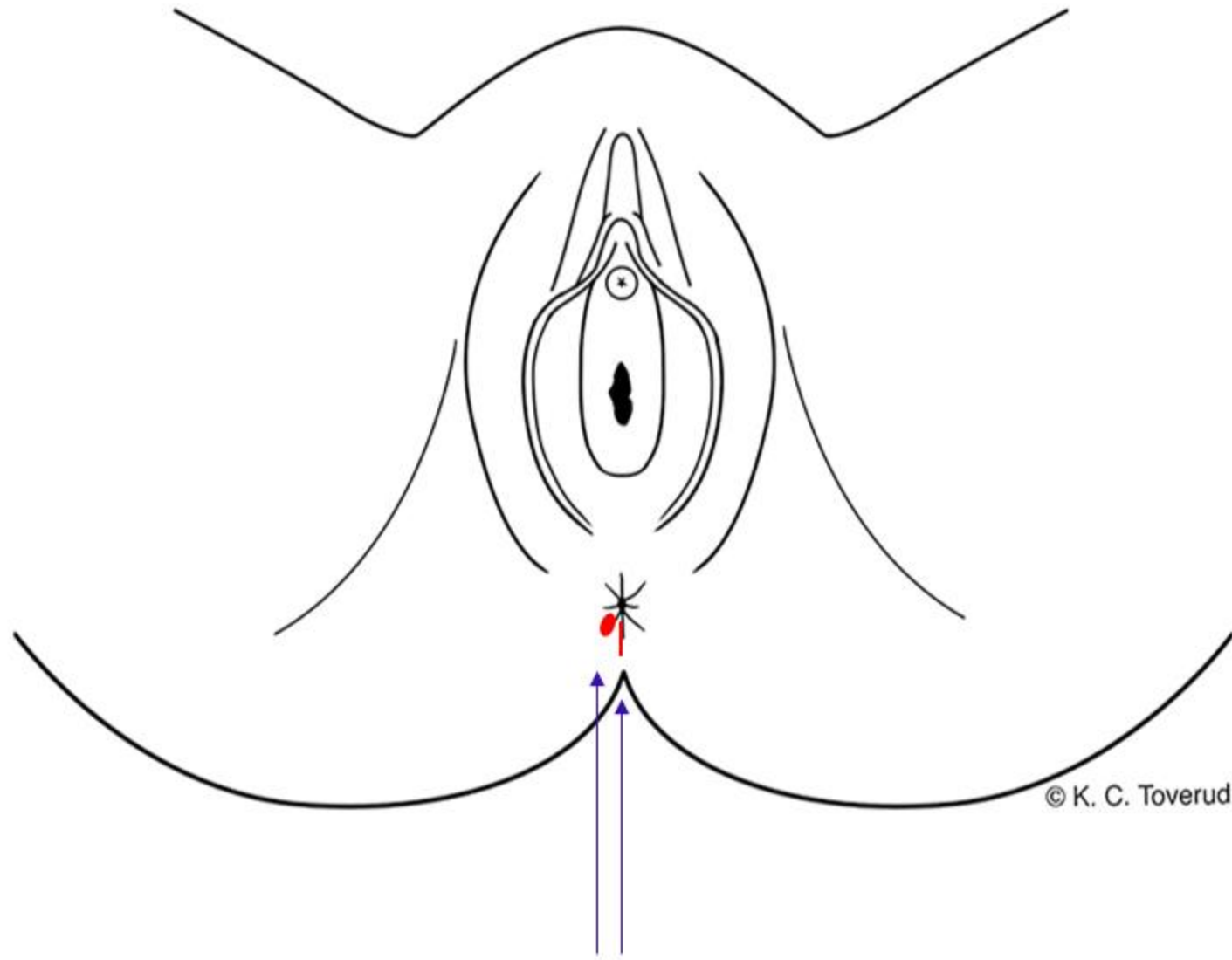
# Foto og skisse

Case 4



Endetarmsåpning utvendig  
Før separasjon av hudfolder

Endetarmsåpning utvendig  
Ved separasjon av hudfolder



# Undersøkelse endetarmsåpning innvendig

- Normale funn ved anoskopi

# Mandat

- Beskriv funn
- Klassifiser funn (trinn A)
- Vurder skademekanisme (trinn B)
- Vurder funn opp mot omstendigheter og aldersbestemmelse (trinn C)

# Beskrivelse

## Klassifisering (trinn A)

## Skademekanisme (trinn B)

### Case 4

NB! Vennligst ikke gå videre i presentasjonen før trinn A og B er utført skriftlig

# Skadedokumentasjon

## Lokalisasjon før separasjon av hudfolder

Endetarmsåpning utvendig, kl. 4 -7 og kl. 10-11

### Beskrivelse:

Kl. 4-7 og 10-11: hevelse uten tydelig hudmisfargning eller skader.

Fremmedmateriale formentlig grus/planterester

## Klassifisering og skademekanisme (trinn A & B):

Vevsvæskeutsiving (hevelse) kan være forenlig med stumpt traume som f.eks. trykk, støt, overstrekning. Hevelse uten synlig skade er noe uspesifikt og kan ha andre årsaker.

# Skadedokumentasjon

## Ved separasjon av hudfolder:

Endetarmsåpning utvendig, kl. 6 & 8

## Beskrivelse:

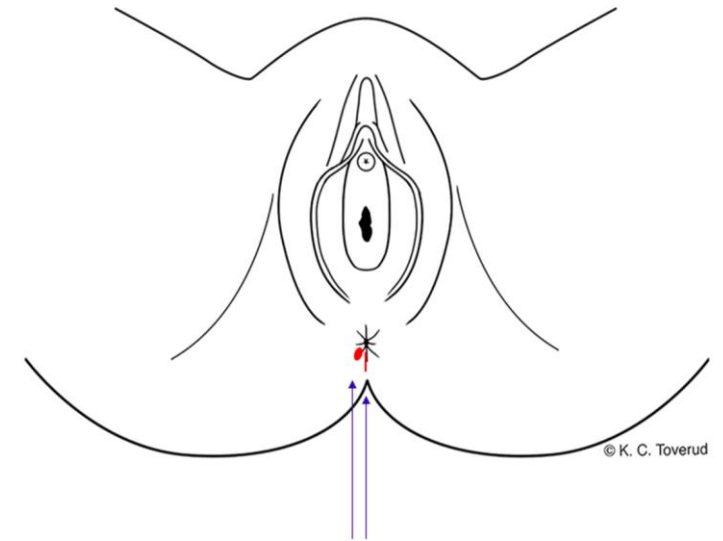
Kl. 6: en rød, stripeformet overfladisk hudskade, ca. 0,5 x 0,2 cm, blank

Kl. 8: en rød, ujevnt formet/oval overfladisk hudskade, ca. 1,5 x 0,3 cm

Begge har blank rød hinne. Ingen blødning.

## Klassifisering og skademekanisme (trinn A & B):

Overfladiske hudskader forenlige med stumpe traumer som f.eks. overstrekning, skrap.





# Vurdering opp mot omstendigheter og aldersbestemmelse (trinn C)

## Case 4

NB! Vennligst ikke gå videre i presentasjonen før trinn C er utført skriftlig

# Vurdering opp mot omstendigheter og aldersbestemmelse - Trinn C. Dia I


- De overfladiske hudskadene og vevsvæskeutsiving (hevelsene) påvist ved endetarmsåpning utvendig kan passe med seksuell kontakt som fortalt.
  - Obs: Hevelse uten synlig skade er uspesifikt, men sett i sammenheng med påviste skader vurderes hevelsen komme som ledd i vevsskade.
- Det er ikke holdepunkt for hard avføring / forstoppelse som årsak til funnene.
- Funn av fremmedmateriale formentlig grus og planterester. Analyse av spormateriale kan ev. gi ytterligere informasjon.
- Andre årsaker kan ikke utelukkes.

# Vurdering opp mot omstendigheter og aldersbestemmelse- Trinn C. Dia II



- Eksakt aldersbestemmelse av skader er vanskelig. Funn kan ha oppstått rundt angitt tidspunkt for hendelse, men kan være noe eldre/ynge.

# Case 5




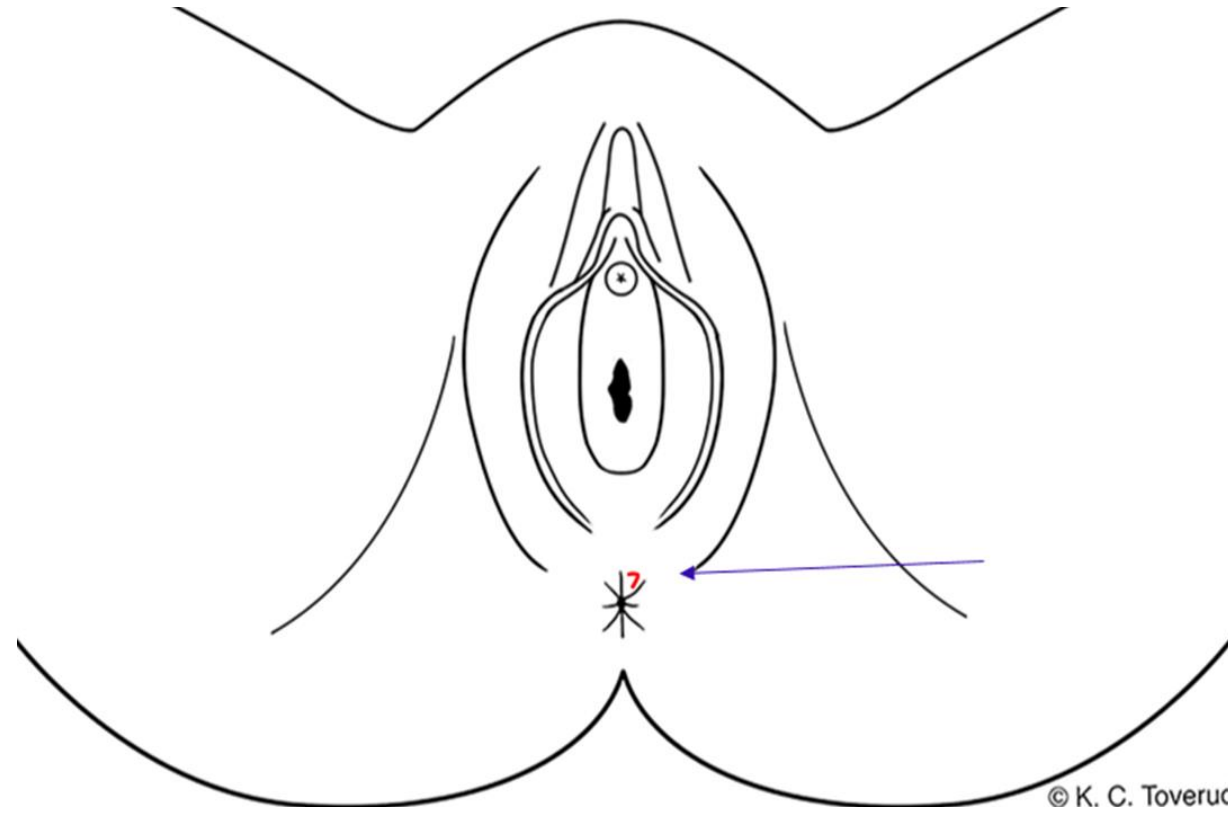
# Case 5- Omstendigheter ved hendelse

- 20 år gammel kvinne som ikke hadde hatt samleie før. Hun var i en limousin, hadde drukket og husker at noe skjedde, men ikke i detalj.
- Pasient undersøkt 14 timer etter hendelsen
  - Stort sett frisk fra tidligere, ingen faste medisiner
  - Angir normal avføringsmønster, ingen forstoppelse eller hemorroider
- Ved undersøkelse
  - Ingen tegn til sykdom

# Foto og skisse

Case 5





© K. C. Toverud

# Mandat

- Beskriv funn
- Klassifiser funn (trinn A)
- Vurder skademekanisme (trinn B)
- Vurder funn opp mot omstendigheter (trinn C)



# Beskrivelse

## Klassifisering (trinn A)

## Skademekanisme (trinn B)

### Case 5

NB! Vennligst ikke gå videre i presentasjonen før trinn A og B er utført skriftlig

# Skadedokumentasjon

## Ved separasjon av hudfolder:

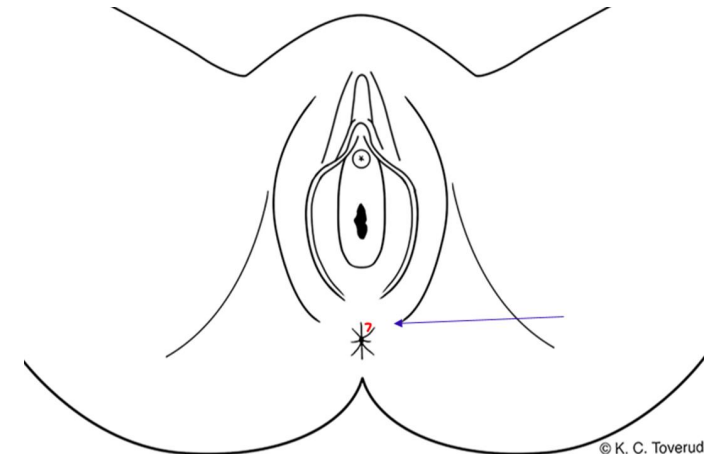
Endetarmsåpning utvendig, kl. 12

## Beskrivelse:

En buet, trådsomal, rød overfladisk hudskade, ca. 0,5 lang, blank hinne, ingen pågående blødning

## Klassifisering og skademekanisme (trinn A & B):

Overfladisk hudskade/-rift forenlig med stumpt traume som f.eks. overstrekning, skrap.




# Vurdering opp mot omstendigheter og aldersbestemmelse (trinn C)

## Case 5

NB! Vennligst ikke gå videre i presentasjonen før trinn C er utført skriftlig

- Den overfladiske hudskaden/hudriften påvist ved endetarmsåpning utvendig kan passe med seksuell kontakt som fortalt.
- Det er ikke holdepunkt for hard avføring / forstoppelse som årsak til funnene.
- Andre årsaker kan ikke utelukkes.
- Eksakt aldersbestemmelse av skader er vanskelig. Funnet kan ha oppstått rundt angitt tidspunkt for hendelse, men kan være noe eldre/ynge.

# Case 6




# Case 6 - Omstendigheter ved hendelse

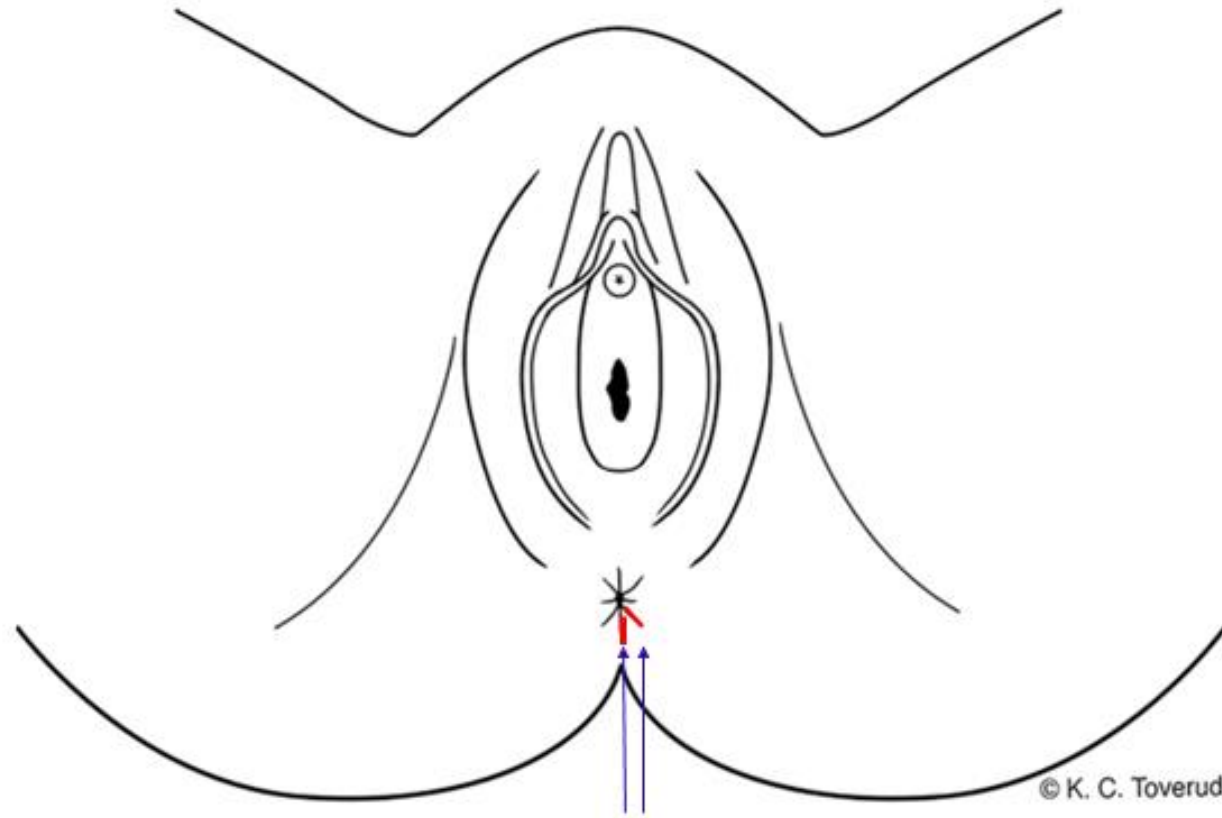


- 45 år gammel kvinne utsatt for overgrep av en bekjent
- Kastet bak i baksetet i en bil, ble slått
- Utsatt for anal inntrengning med penis
  
- Pasient undersøkt 12 timer etter hendelsen
  - Stort sett frisk fra tidligere, ingen faste medisiner
  - Angir normalt avføringsmønster, ingen forstoppelse eller hemorroider
- Ved undersøkelse
  - Ingen tidligere tegn til sykdom

# Foto og skisse

Case 5







# Mandat

- Beskriv funn
- Klassifiser funn (trinn A)
- Vurder skademekanisme (trinn B)
- Vurder funn opp mot omstendigheter (trinn C)

# Beskrivelse

## Klassifisering (trinn A)

## Skademekanisme (trinn B)

### Case 6

NB! Vennligst ikke gå videre i presentasjonen før trinn A og B er utført skriftlig

# Skadedokumentasjon

## Lokalisasjon:

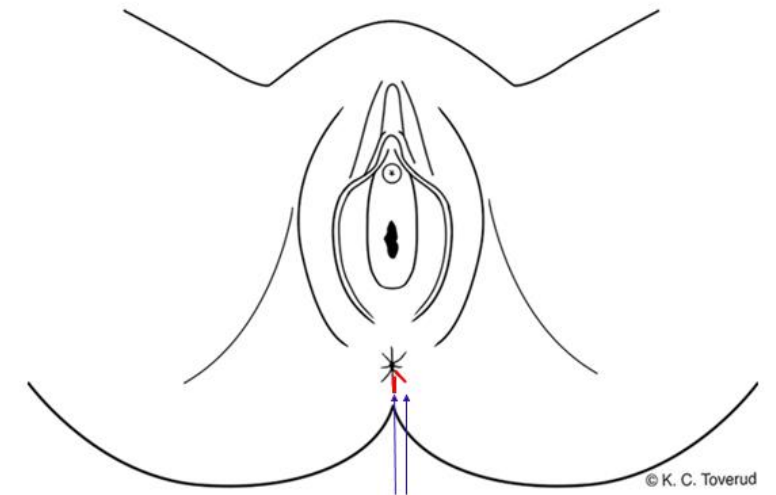
Endetarmsåpning utvendig, kl. 5 & 6

## Beskrivelse:

To stripeformede, røde overfladiske hudskader/hudrifter, hhv. 0,5 og 1 cm lange 0,1 cm brede, radiært forløpende, rød, lett blødende sårbunn.

## Klassifisering og skademekanisme (trinn A & B):

Overfladiske hudskader/rifter forenlige med stumpe traumer som f.eks. støt, trykk, overstrekning, skrap.



# Vurdering opp mot omstendigheter og aldersbestemmelse (trinn C)

## Case 6

NB! Vennligst ikke gå videre i presentasjonen før trinn C er utført skriftlig

- De overfladiske hudskadene påvist ved endetarmsåpning utvendig kan passe med seksuell kontakt som fortalt.
- Det er ikke holdepunkt for hard avføring / forstoppelse som årsak til funnene.
- Andre årsaker kan ikke utelukkes.
- Eksakt aldersbestemmelse av skader er vanskelig. Funnet kan ha oppstått rundt angitt tidspunkt for hendelse, men kan være noe eldre/ynge.

Slutt

